4° Anat.
123 t
Mayer

Digitized by Google

Digitized by Google

UNTERSUCHUNGEN

ÜBER

DAS NABELBLÄSCHEN UND DIE ALLANTOIS BEI EMBRYONEN VOM MENSCHEN UND VON DEN SÄUGETHIEREN,

VOM

Prof. MAYER in Bonn,

M. d. A. d. N.

Mit sechs Steindrucktafeln.

(*Bei der Akademie eingegangen den* 21. *April* 1834.)

Digitized by Google

BIBLIOTECA
REGIA
MONACENSIS

Digitized by Google

I.

Vom Nabelbläschen, *Vesicula umbilicalis.*

Über den Bau, die Lage und die Verrichtung des sogenannten Nabelbläschens *(Vesicula umbilicalis, intestinalis, alba, erythroidea)* herrscht noch grosse Unklarheit und die Geschichte dieses wichtigen Organs liegt noch sehr im Dunkeln. Wieviel uns auch über die Verrichtungen anderer Organe des Fötus verborgen seyn mag, über den eigentlichen Zweck des Nabelbläschens schweben wir in gänzlicher Ungewissheit. Früher habe ich schon einen Theil meiner seit vielen Jahren über dieses Organ angestellten Beobachtungen bekannt gemacht (s. *Icones selectae praeparatorum Musei anatomici, Bonnae* 1830). Ich füge nun zu diesen Beobachtungen hier den andern Theil derselben und zugleich solche Untersuchungen hinzu, welche das Verhalten dieses Bläschens bei Säugethieren betreffen. Sollte auch meine Ansicht von der Function und Bestimmung dieses Bläschens diesen Gegenstand nicht erschöpfen, so bin ich doch überzeugt, durch Bekanntmachung von Darstellungen dieses Organs aus allen Perioden des menschlichen Fötuslebens keine unnütze Arbeit unternommen zu haben. Es sind zwar schon die vortrefflichen Abbildungen des menschlichen Fötus vorhanden, welche Sömmerring herausgab; aber über die Lage und Einrichtung des Nabelbläschens

allein haben wir nur Weniges und Unvollständiges aufzuweisen. Die Zeichnungen, welche wir über dieses Bläschen besitzen, sind entweder unvollkommen oder entstellt. Giebt es doch, mit Ausnahme der Hunter'schen Figuren, keine getreue und vollständige Abbildung des menschlichen Eies von den ersten Monaten. Die Anatomen scheuten sich gewissermaassen vor einer tiefer eingehenden Untersuchung der menschlichen Eier, und wollten die Eierchen lieber unversehrt im Weingeist aufbewahren, als das über die Theile des Eies uns noch Verborgene aufdecken. Daher darf man sich nicht wundern, wenn der geistreiche Osiander das Nabelbläschen noch für einen krankhaften Auswuchs hält und erklärt, der Meinung von Ruysch folgend, der es für eine Hydatide ansah. Dieses sind die eigenen Worte des berühmten Mannes hierüber (s. *Commentationes soc. reg. scient. Gotting. Vol. III. pag.* 41—43): „*In quibusdam ovis e sacco „amnii exit canalis plus minusve longus atque in bullam ter- „minans simili modo ac hydatydes pendulae circa tubas uteri „interdum apertae. Plerumque vero embryo horum funicu- „lorum monstrosus est seu ex morbo congenito deformis. In „nullo autem bene formato embryone unquam reperi funicu- „lum neque bulla pendula neque fixa praeditum.*" Und pag. 42: „*Minime itaque vesicula circa umbilicum monstrosorum fe- „tuum interdum visa naturalis esse status potest, neque sin- „gularis ipsi tribuendus usus, nec cum brutorum embryonum „allantoide comparanda nec in variabili hac et inconstanti „bullula firmanda est aliqua de fine et utilitate huius partis „hypothesis; ea potius bullata tanquam morbosa funiculi „structura consideranda est et nisi aliquis error circa imple- „tionem huius bullae, in tenerrimo embryone a celeberrimo „quodam anatomico institutam, latet, verisimillima ratione „ex impletione ipsa a vasis sanguiferis embryonis inchoata,*

„suspicandum est, vesiculam illam interdum esse finem vasis „abrupti in bullulam extensi, interdum vero etiam diverticu- „lum quoddam a membrana vasorum umbilicalium vaginali „quocumque modo formata. In priori casu vesicula petiolo „tubulato plus minusve longo est instructa, a funiculo umbi- „licali remota et modo intra membranam tenuissimam, modo „vasculosam inter et tenuissimam latet; in posteriori autem „casu vaginali vasorum umbilicalium tubo proxima est.“

Niemals würde aber der berühmte Mann gezweifelt haben, dass dieses Bläschen in normalem Zustande des menschlichen Fötus beständig vorhanden sey, wenn er seine Eierchen sorgfältig zerlegt, oder wenn er jemals ein Nabelbläschen an Säugethieren gesehen hätte.

Auch andere der berühmtesten Autoren verwechselten dieses Bläschen mit einer Anschwellung, welche ziemlich häufig im Nabelstrang nahe am Körper des Fötus vorkommt und das Ansehen eines Bläschens hat. Diese Anschwellung ist oft mit einem Nabelbruch verbunden und enthält sodann einen grossen Theil des Darmkanales. Dadurch entstand bei Einigen die paradoxe Meinung von der Entstehung und Entwickelung des Darmkanales aus dem Nabelbläschen, wofür ich später die Gegengründe anführen werde. So sagt noch selbst Rosenmüller in seinem Handbuch: „Auch findet man bis „gegen den dritten Monat zwischen dem Chorion und Amnion ein mit „Feuchtigkeit gefülltes sehr zarthäutiges Bläschen, das Nabelbläschen „*(Vesicula umbilicalis).* Es enthält in sich den dicken „und dünnen Darm, welche hier parallel nebeneinander liegen „u. s. w.“ (s. Handbuch der Anatomie, 2te Auflage, Leipzig 1815, S. 388.)

Darstellungen der menschlichen Embryonen finden wir schon in den anatomischen Werken von Vesalius und Fabricius aus *Aqua pendente;* sie sind aber wegen der unvollkommenen Prä-

paration der Eierchen, und der noch unvollkommneren und rohen Zeichnung nicht geeignet, unsere Kenntniss von dem Baue der Embryonen und der einzelnen Theile des Eies zu vermehren.

Nicht weniger unvollkommene Abbildungen hinterliess uns Kerckring in seinem Werke (s. *eius Anthropogenia, Ichnographia et Foetuum osteogenia, — recusa in Mangeti bibliotheca anatomica, Tom. II. p.* 509 *et* 522, *fig. I. II. III.)*, so dass es nicht nöthig ist, die Muthmaassungen Haller's, der sie für falsch hielt, einer weitern Prüfung zu unterwerfen.

Gualtherus Needham zerlegte die Eier mehrerer Thiere sehr sorgfältig, machte vortreffliche Beobachtungen über den Bau des Eies, und gab nette Abbildungen (s. *de formato fetu, Londini* 1667. 8. *Amstelodami* 1668. 12. *rec. in Mangeti theatr. anat. Tom. II. p.* 537*)*. Bei den fleischfressenden und selbst bei gewissen Nagethieren beschrieb er die *Vesicula erythroides* genauer als die spätern Autoren. Bei dem Eie des menschlichen Weibes behauptet er die Gegenwart einer *Membrana allantoidea*, scheint aber das Nabelbläschen nicht bemerkt, oder mit der *Membrana allantoidea* verwechselt zu haben.

Meckel (Archiv III. Bd. S. 5) und E. Weber (Hildebrand's Anatomie IV. Bd. S. 510) behaupten, Needham hätte das Nabelbläschen mit dem Dotter des Vogeleies verglichen; was jedoch nicht ganz richtig ist, indem er nur in Betreff der Gefässe eine Aehnlichkeit zugiebt, aber nicht in Betreff der Bedeutung und Bestimmung. Needham's Worte sind nämlich: *„Adeo ut si recte computemus, vasa „vitellaribus respondeant. Humor vero contentus albumini „tenuiori; nempe primus in embryonis alimentum facessit et „tenellis eiusdem staminibus augendis ac roborandis inservit, „donec robustior fiat et crassiori succo digerendo aptior.“ (Bibl. anat. Mangeti, P. I. p.* 552.)

Diemerbroeck (s. *Anat. corp. hum. Lugd. Batav.* 1683. *p.* 184) erzählt, dass er ein in dem *Liquor amnii* schwimmendes Bläschen von der Grösse einer kleinen Haselnuss und von höchst heller Farbe gefunden habe, welche Blase aber der Lage und zum Theil der Grösse nach so sehr von dem Nabelbläschen abweicht, dass ich nicht zweifele, dieselbe sey irgend ein anderes Organ, oder ein pathologisches zweites Amnion, oder endlich ein unförmiges Nabelbläschen gewesen. Der gesunde Zustand des Bläschens war also noch späteren Untersuchungen aufbehalten.

Die Zeichnung der in der Placenta von Zwillingen gefundenen Blase, welche uns Hale (s. *the Philosophical Transactions Vol. V. p.* 309) hinterliess, ist, wenn man überhaupt dieser Beobachtung Glauben beimessen darf, nicht einer *Vesicula umbilicalis*, sondern einer *Vesica allantoidea* ähnlich.

Kurz nachher gab uns Ruyschius eine bessere Zeichnung von Embryonen (s. *Thesaurus anatomicus, P. VI. tab. I. et III.*); das Bläschen aber, welches er in dem Nabelstrang bemerkte und Hydatide nannte, scheint nicht das unsere gewesen zu seyn, sondern ein Wassersäckchen des Nabelstrangs.

Was aber Boerhaave betrifft, so habe ich mich überzeugt, dass er dieses Bläschen nicht aus Selbstanschauung gekannt, sondern es höchst wahrscheinlich mit der *Membrana allantoidea* verwechselt habe, da er sich äussert, die Harnschnur endige sich in dasselbe.

Hoboken (s. *Anatom. secund. human. Ultraiecti* 1675) scheint zuerst unser Bläschen deutlicher gefunden und beschrieben zu haben; dies erhellt aus zwei Stellen des angeführten Werkes; auf p. 37 findet sich die eine, woselbst er sagt: „*hoc autem in amnio singu-*
„*lare esse animadverti, quod viderem circa eius extremitatem*
„*quasi glandulam aut potius granulum ovalis figurae, albi-*
„*cans, grano cannabino ferme aequale. Quod studio exami-*

„*nandi actus aperui; sed inclusam inveni materiem quam al-*
„*bicantem, viscosam ramosamque induratam.*“ Nicht min-
der p. 217, wo man Folgendes liest: „*dum illam membranam te-*
„*nuissimam prae ceteris (membranam nempe Hobokenii) ocu-*
„*lis percurrebam, in conspectum iterum veniebat, ei intextum*
„*aliquod corpusculum glandulosum quasi albicans oblongum,*
„*seminis cannabini magnitudinem et figuram referens. Sed*
„*uti in priore subiecto nuper occurrebat extra placentae cir-*
„*cumferentiam aut limbum et in amnio: sic nunc in mem-*
„*brana memorata media, ubi superficiei placentae incumbit*
„*prope funis extremum placentae proximum cernere dabatur.*
„*Et dum aperirem, deprehendi esse vesiculam quasi et mem-*
„*branulam cinerei coloris materiam induratam continentem,*
„*membranae dictae innexam.*“ Es ist kein Grund vorhanden, zu zweifeln, dass das von diesem gelehrten Manne beschriebene *Corpusculum* ein Nabelbläschen gewesen sey; die Kenntniss von der Natur dieses Organs aber entgieng ihm völlig.

Die Untersuchungen, welche Trew (s. *Commercium litt. noric.* 1739. *tab. III. fig.* 485) und Vater (s. *Museum anatom. tab. VIII. fig.* 284) über die Anatomie des menschlichen Fötus bekannt gemacht haben, enthalten rücksichtlich der Geschichte des Nabelbläschens nichts Bemerkenswerthes. Vater zwar liess Eierchen vom ersten Monat abzeichnen, aber das Nabelbläschen hat er gewiss nicht gesehen.

Dass das Bläschen, welches Schurig (s. *Embryologia hist. Lipsiae* 1732) sah, keine *Vesica umbilicalis* gewesen sey, stehen wir nicht an, wegen seiner Grösse und Lage zu glauben; ob Noortwyck (s. *Uter. hum. grav. anat. Lugd. Bat.* 1743) eine wahre *Vesicula umbilicalis* gesehen habe, können wir nicht beurtheilen.

Digitized by Google

Wir haben demnach nichts Gewisses über die Geschichte unseres Bläschens bis auf die Zeiten des grossen Albinus, welcher (s. *Annotationes academ. pag.* 85, *fig. XII.)* die erste Abbildung eines mit einer *Vesicula umbilicalis* versehenen menschlichen Eies aus ungefähr der siebenten Woche bekannt machte. Merkwürdig wird seine Beobachtung dadurch, dass er den sogenannten *Canalis vesiculae* dieses Embryo's deutlich und noch mit Blut angefüllt fand.

Das Bläschen, welches Ph. Adolphus Boehmerus abzeichnen und beschreiben liess (s. *Caroli Augusti Madai anatome ovi humani foecundati sed difformis etc. fig.* 3 *et* 4), ist nicht für ein Nabelbläschen, sondern für eine hydropische Anschwellung des Nabelstrangs zu halten.

Zinnius (s. *Epistolae ad Hallerum scriptae. Tom. IV. de vesicula embryonis Albiniana. Bernae* 1774, *p.* 195) bestrebte sich, die Kenntniss dieses Bläschens noch mehr aufzuhellen, untersuchte und forschte aber nicht weiter, vielleicht aus Furcht, das Eichen zu verderben.

Aber mit einer weit genaueren Untersuchung und Zeichnung der *Vesicula umbilicalis* beschenkte uns Wrisberg (s. *Embryonis descriptio anatomica iconibus illustrata. Gottingae* 1776, 4. *rec. in Sandifort thesaurus dissertat. Tom. III. n. IX).* Folgendes sind die Worte dieses Mannes hierüber: „*Amnion inter* „*et chorion eo praecipue in loco ubi caput embryonis in ovulo* „*positum est, adest vesicula elliptica oblonga liquore paucis-* „*simo limpido repleta, alterno extremo obtusa alterno in ca-* „*cumen ovatum excurrens, ex quo apice oritur longum fila-* „*mentum tenue teretiusculum, quod sub amnio decurrens per-* „*venit sensim ad funiculi umbilicalis in placentae substan-* „*tiam insertionem, ubi conspicuo modo in funem abit. Ac-* „*curatiore examine hoc filamentum ex vesicula secundina-*

„rum ortum ex duplici filo constare deprehendi, quae inter se „iuncta in funiculo ad umbilicum perveniunt. Haec duo fe- „lamenta adhibito microscopio obiecti diametrum quater au- „gente spirali contorsione tamdiu iuncta esse videbantur, „quamdiu ex apice vesiculae in medio fune excurrunt, ubi „autem funis abdomini inseritur illorum divaricatio incipit „et ulterius non coëunt. Inter varios in hernia umbilicali „pendentium gyros progrediuntur usque dum alterum filum „se inserat mesenterio ibique desinat, postquam in itinere ven- „triculum et corpusculum illi adhaerens albidum quod pro „liene habuimus salutaverit, alterum in membrana, quae „duodenum ambit, evanescat eo in loco, ubi pancreas duo- „deno unitur.“

Nach Wrisberg wurde die Erforschung der *Vesicula umbilicalis* des menschlichen Eies nicht viel gefördert. Nur William Hunter liess eine vortreffliche Abbildung eines mit einem Nabelbläschen versehenen menschlichen Eies aus ungefähr der achten Woche anfertigen (s. das schöne Werk *Anatome uteri humani gravidi Birmingham* 1774. *tab. XXXIII. fig. VI.).* Die Zeichnung Sandifort's (s. *Observat. anat. path. Lugd. Bat.* 1777) ist nicht bestimmt genug, um die Sache deutlicher zu machen. Nicht minder haben Blumenbach (s. *Physiologia. tab. IV. fig.* 182) und Sömmerring (s. *Icones embryonum humanorum. tab. I. fig. II.)* nette Zeichnungen von einigen eine *Vesicula umbilicalis* einschliessenden menschlichen Eiern bekannt gemacht. Auch haben sie zuerst die Ansicht deutlich ausgesprochen, dass dieses Bläschen mit dem Dottersack des Vogeleies zu vergleichen sey.

Chaussier (s. *Mémoires de l'Acad. de Dijon. Premier semest.* 1782. *p.* 186) fand die *Vesicula* und die Gefässe derselben jedesmal in menschlichen Embryonen des ersten und zweiten Monats.

Danz (s. Grundriss der Zergliederungskunde des ungebornen Kindes, 1. Band, S. 42) fasste das über dieses Bläschen Bekannte zusammen, fügte aber nichts Neues hinzu.

von Autenrieth beschrieb in seinem vortrefflichen Werke (s. *Supplementa ad historiam embryonis humani. Tubingae* 1797. *p.* 9 u. 10) die *Vesicula umbilicalis* mit wenigen Worten.

Lobstein (s. *Essai sur la nutrition du foetus*, § 41—45) spricht weitläufiger von der *Vesica umbilicalis*, hält dieselbe aber für eine menschliche *Allantois*. Er gesteht, dass *Vasa omphalo-mesaraica*, wie in dem von Wrisberg beobachteten Falle, daran hingelaufen seyen. Aber die von ihm abgezeichnete *Vesicula* war entweder krankhaft, oder viel stärker entwickelt als in normalem Zustande.

Oken handelt weitläufiger von der *Vesicula erythroidea* des Menschen und besonders der Säugethiere (s. Beiträge zur vergleichenden Anatomie von Dr. Oken und Dr. Kieser. 2. Heft. S. 35). Er kann als der erste angesehen werden, welcher die Bedeutung dieses Organes erkannte und selbes bei mehreren Säugethieren auf das bestimmteste nachwies. Er stellte die Idee auf, dass der Darmkanal aus dem Nabelbläschen, welches er *Vesicula omphalo-intestinalis* nannte, entspringe, und dass der Blinddarm der Ueberrest der Verbindung zwischen dem Darme und dem Nabelbläschen sey. Ueber diese seine Hypothese von der Entwickelung der Gedärme aus der *Vesicula umbilicalis* wird später gesprochen werden.

Dzondi (s. *Supplementa ad anatomiam et physiologiam potissimum comparatam. Lipsiae* 1806) handelt in seinem Werke auch von der *Vesicula umbilicalis*, und giebt eine von Lobstein entlehnte, nicht eigene Zeichnung dieses Organs. Er versichert, dass er dieselbe nur zweimal beobachtet habe, und dies nur ungefähr im fünften Monat; bei mehreren Nachgeburten reifer Fötus habe er sie

vergebens gesucht; zwar habe er mehrere Bläschen mehr oder weniger entfernt von der Insertion des Nabelstrangs gefunden, ob aber unter denselben eine *Vesicula umbilicalis* gewesen, wäre nicht zu unterscheiden gewesen.

Kieser (s. der Ursprung des Darmkanales aus der *Vesicula umbilicalis*, dargestellt im menschlichen Embryo. Göttingen 1810) bestrebte sich, die Hypothese Oken's über die Entwickelung des *Tractus intestinalis* aus der *Vesicula umbilicalis* und über das Dasein eines aus der *Vesicula* zu dem Blinddarm führenden Kanales durch eine an einem dreimonatlichen menschlichen Fötus gemachte Beobachtung zu bestätigen; da er aber keine weitere Anatomie des Stielchens oder Kanals der *Vesicula* anstellte, so bleibt seine Beobachtung unzureichend, und beweist nicht, was hätte vor Augen gelegt werden müssen.

Emmert (s. Reil's Archiv für die Physiologie. Band X. S. 373) unterwarf das Nabelbläschen des Menschen und der Säugethiere einer sehr genauen Untersuchung. Den sogenannten Kanal dieses Bläschens bemerkte er niemals, sondern bloss *Vasa omphalo-mesaraica* und einen Fortsatz des Bauchfells. Auch später, wie ich aus dem Munde des verewigten edeln, für die Wissenschaft und für Alle, die ihn kannten, zu früh verstorbenen Freundes weiss, hat Emmert nie einen solchen Gang angenommen. Der Ansicht Emmert's trat auch Fleischmann bei.

Frid. Meckel gab viele und ausgezeichnete Beobachtungen zu verschiedener Zeit über den Bau des menschlichen Eies und Fötus heraus (s. Beiträge zur vergleichenden Anatomie, B. I. H. I. S. 57. — Abhandlungen aus der vergleichenden Anatomie, S. 277. — Reil's Archiv für die Physiologie, B. 9, — Deutsches Archiv für die Physiologie, B. 3. H. 1. — Handbuch der menschlichen Anatomie, B. IV. S. 295 u. 722. — Pathologische Anatomie, B. I.). Er beweist mit Oken

das Dasein eines *Canalis vesiculae* nicht allein durch seine am gesunden Fötus angestellten Beobachtungen, sondern auch durch die zuweilen vorkommenden pathologischen Missbildungen, die sogenannten *Diverticula.* Er behauptet aber, dass dieser Kanal sich nicht an den Blinddarm, wie Oken annimmt, sondern an den Dünndarm ansetze. Hievon werde ich aber weitläufiger an einem geeignetern Orte sprechen. Seine Meinung habe ich bereits an einem andern Orte besprochen und dargethan, dass er selbst einen eigentlichen Gang des Nabelbläschens anzunehmen sich nicht getraue (s. *Icones selectae praep. musei anat. Bonnensis* 1831. *p.* 27). Die eigenen Worte des berühmten Anatomen sind hierüber: „Ich glaube daher für jetzt „noch einen Substanzzusammenhang zwischen der Darmblase und „dem Darmkanal annehmen zu dürfen, ohne bestimmen zu wollen, „ob die Höhlen beider Organe sich in einander öffnen." (Anatomie. IV. Bd. S. 299.)

Die Werke, welche Dutrochet und der berühmte Cuvier in neuester Zeit über die Eier der Thiere herausgegeben haben, enthalten viele vortreffliche Beobachtungen über die Hüllen der Eier der Thiere, so dass zu bedauern ist, dass diese geistreichen Männer ihre Untersuchungen nicht auf das Ei und den Fötus des Menschen ausgedehnt haben. (Cuvier schrieb mir noch einige Wochen vor seinem Tode: „*J'ai lu avec grand plaisir vos observations qui con-*
„*cernent la vésicule ombilicale, elles s'accordent entièrement*
„*avec les miennes, je ne pouvois découvrir le conduit chez au-*
„*cun mammifère; cependant j'ai eu des fétus de cochon aussi*
„*petits que ceux qu'a dessiné Mr. Oken.*)

Bojanus machte mehrere Beobachtungen über das Nabelbläschen der Säugethiere bekannt. In Betreff des *Ductus s. Canalis vesiculae* stimmt er mit Oken überein. Ich habe ebenfalls darüber *l. c.* mein Urtheil abgegeben. Auch Jörg trat der Ansicht von Oken bei.

Von Pockel's Beobachtungen sprach ich *l. c.* die Vermuthung aus, dass die von ihm untersuchten Eier, an welchen er ein neues Bläschen, *Vesicula erythroides* von ihm genannt, bemerkte, krankhaft gewesen seyen, und später hat Seiler (die Gebärmutter und das Ei. Dresden 1832. S. 24) meine Vermuthung bestätigt.

Velpeau *(Ann. des scienc. nat. 1827. Oct.)* will Flüssigkeit aus dem Nabelbläschen in den Darm geschoben haben. Auf der andern Seite aber sagt derselbe, dass der Faden des Nabelbläschens aus zwei Portionen bestehe, und läugnet so, da diese zwei Portionen die Arterie und Vene des Bläschens sind, selbst einen dritten Faden oder Gang des Nabelbläschens.

J. Müller (s. Meckel's Archiv 1830. 4tes Heft) hat mir den Embryo seiner Sammlung gezeigt, an welchem der Strang des Nabelbläschens schön zu sehen war. Allein, so lange die zwei Blutgefässe desselben davon nicht losgetrennt sind, lässt sich nicht sagen, dass noch ein dritter Kanal vorhanden sey. So bleibt dessen Vertheidigung der Oken'schen Ansicht bloss eine theoretische. Uebrigens ist der Strang an diesem Embryo viel zu lang, als dass er einen Gang des Nabelbläschens enthalten könnte, und ich halte dafür, dass solcher in jedem Fall in dieser Periode unmöglich mehr existiren könne.

In meinen *Icones praeparatorum Musei anat. Bonnensis* habe ich, wie schon erwähnt wurde, einen Theil meiner Präparate über menschliche Eier bekannt gemacht und berufe mich hierauf.

Seiler (die Gebärmutter und das Ei des Menschen, Dresden 1832, wovon mir erst 1833 und bis jetzt 38 Seiten Text u. 12 Kupfertafeln zu Gesicht kamen) spricht sich über diesen Gegenstand also aus: „Das sogenannte Nabelbläschen kann ich zwar in seiner Verbindung „mit den Primitivplatten der Därme bei dem Embryo des Menschen „nicht nachweisen, so viel ich mir auch Mühe gegeben habe, Em„bryonen aus jener frühen Periode der Bildung zu erhalten. Auch bei

„den kleinsten Embryonen war die Unterleibshöhle schon geschlossen „und das Nabelbläschen wenigstens eine Linie weit von derselben ent„fernt.“ Dagegen nimmt derselbe mit Oken dennoch an, dass sich bei'm menschlichen Embryo, so wie bei den Säugethieren, die Därme aus dem Nabelbläschen entwickeln.

Es wäre aber sehr zu wünschen gewesen, dass dieser treffliche Anatom die Analyse des Stranges des Nabelbläschens, namentlich der Präparate, welche in der Fig. 6. Tab. IX, und in der zierlichen Figur der Tab. X, wo die Präparation so leicht gewesen wäre, abgebildet sind, vorgenommen hätte; denn diese, und nur diese, nicht vorgefasste Meinung, können hier entscheiden. Es wäre dann auch leicht gewesen, den Verlauf der Nabelgekrösgefässe richtig anzugeben.

Th. Bischoff's Schrift (Beiträge zur Lehre von den Eihüllen. Bonn 1834) kömmt mir so eben bei Beendigung dieser Abhandlung zu Gesicht. Er behauptet, selbst an einem ausgetragenen menschlichen Ei einen Gang des Nabelbläschens gefunden zu haben, in welchen dasselbe birnförmig übergehe. Da er aber ausser diesem Faden nur bloss ein Blutgefäss vom Nabelbläschen kommend wahrnahm, so hätte Herr Dr. Bischoff doch zuerst vermuthen sollen, es sey dieser Faden das andere Blutgefäss (wahrscheinlich die *arteria omphalo-mesaraica).*

Endlich erwähne ich noch, dass Joh. Müller (Archiv für Anatomie 1834. 1. H. S. 8) bei einem menschlichen Embryo von $2\frac{1}{2}$ Linien das fast völlige Zusammenfliessen der Darmhöhle mit der Höhle des Nabelbläschens gesehen haben will. Ich habe an kleinern Embryonen (s. meine *Icones, tab. VI. fig. II. III.* u. *IV.)* den Strang des Nabelbläschens schon beträchtlich dünn gefunden; zwar im Verhältniss viel dicker als später, aber doch noch so dünn, dass man immer noch annehmen dürfte, er bestehe bloss aus einer Arterie und Vene, da beide, die letztere namentlich, anfangs relativ sehr viel

weiter sind, als später. Die Müller'sche Beobachtung ist mir aber dunkel deshalb, weil ich nicht begreifen kann, wie hierbei der Nabelstrang $\frac{2}{3}$ Linien lang seyn kann, wenn Darmhöhle und Nabelblase unmittelbar in einander übergehen.

II.

Von der Allantois.

Es ist nicht schwer, eine zahlreiche Folge von Anatomen aufzuführen, welche behaupten, dass auch dem menschlichen Ei eine Allantois zukomme. Ich erwähne nur Harvey *(Exercitat. de gen. p.* 384); Gualth. Needham *(de format. fetus c. III.)*; Ruysch *(Thesaur. anat. T.I. Litt.C.)*, welcher sie Pseudo-Allantois nannte; Albin *(Annot. acad. L.I. c.* 19. *p.* 75), welcher erwähnt, dass er die Allantois „öffentlich" bei seinen Demonstrationen gezeigt habe, was er aber später widerrufen zu haben scheint; Hoboken *(l. c. p.* 281), (seine *membrana media* ist als ein Theil der Allantois anzusehen); Eglingerus *(Thesaur. anat. bot. p.* 23). Es sind aber die Angaben dieser Schriftsteller in dieser Hinsicht ganz unzuverlässig, und es möchte ihnen wohl ebenso ergangen seyn, wie Bidlous, welcher auf die Aufforderung von Verheyen, ihm die Allantois bei'm Menschen zu zeigen, sich nicht zu erscheinen getraute. Wichtig sind jedoch die Aeusserungen Needham's über diesen Gegenstand. Er sagt *l.c. p.* 349: „*Etenim mihi pro demonstratione est Spi-*
„*gelii argumentum, asserentis homini idcirco urachum et*
„*allantoiden dari, quia homini eadem quae caeteris incumbit*
„*urinam alicubi reponendi necessitas.*" Doch drückt sich der geistreiche Mann an einem andern Orte bestimmter hierüber aus; *l. c. cap. III.* heisst es: „*Ad placentifera pergamus, quibus*

„membrana urinaria prorsus alterius figurae est, ut mutato „nomine eandem hoc generali vocabulo appellare satius sit. „Hisce urinaria tunica diversa facie conspicitur pro animalis „varietate. In muliere integrum foetum complectitur, eodem „fere modo quo de equa dictum est, chorio ubique adnata.“

Auch Haller *(Oper. min. T. II. p.* 50) beschreibt eine mittlere Haut des menschlichen Fötus, welche er für die Allantois oder ihr Analogon ansah.

Ich ermüde den Leser nicht mit Anführung derjenigen Anatomen, welche gegen das Dasein einer Allantois bei'm Menschen auftraten, worunter Eustachius, Drelincourt, Bohn, Verheyen, Trew, Monro u. A. sich befanden, indem ihre Gründe hauptsächlich sich auf das Verschlossenseyn des Urachus, etwas weiter ausserhalb des Nabels, und auf die Abwesenheit eines freien Raumes zwischen Amnios und Chorion stützen. So lautet auch Haller's Endurtheil darüber (s. *Physiol. T. VIII. p.* 212): *„Ea prodo, quae „mihi probabilia visa sunt, facile cessurus, si quis feliciori „aliqua administratione urachum per totum funiculum de- „duxerit eumque pervium invenerit, et denique vesiculam vi- „derit, in quam se inaniat.“*

Ich gehe nun zu der neuern Zeit über.

Emmert (s. Reil's Archiv für die Physiologie. Bd. 10. S. 373) spricht sich bestimmt für eine Allantois bei'm Menschen aus. Er sagt: „Ich fand ausser dem Chorion und Amnion noch eine zweite Haut, Allantois, und zwischen ihr und dem Chorion eine dem *liquor amnii* ähnliche Flüssigkeit.

Cuvier (s. *Mém. du Musée. T. III. p.* 98) schliesst aus der Analogie, dass höchst wahrscheinlich auch dem menschlichen Fötus eine Allantois beigemessen werden müsse.

Dutrochet (*Mém. de la soc. d'émulat. au. VIII. p.* 760) sagt, dass die innere Lamelle des Chorions (?) und die äussere des Amnion die Allantois bilden. Dass zwischen dem Chorion und Amnios eine einfache Lamelle sey, Allantois, Pseudo-Allantois, behauptet Mondini (*Opusc. scientif. Bologna* 1819). Wichtig ist Meckel's Beobachtung (dessen älteres Archiv. Bd. III. Taf. 1. Fig. 2.), welcher ein grosses geschlossenes Bläschen fand, das er für die Allantois hielt. Es ist aber hier ein nicht gewöhnlicher, vielmehr sehr seltener Fall, offenbar eine krankhafte Entwickelung zugegen. Meine Deutung dieser Beobachtung später!

Velpeau (*l. c. p.* 49) sieht ebenfalls den Zwischenraum, welchen man in frühern Zeiten zwischen Amnion und Chorion wahrnimmt, und welcher mit einer eiweissähnlichen Flüssigkeit infiltrirt ist, als *Sac reticulé* und als Allantois an.

Ich selbst habe für das Dasein eines Analogon der Allantois bei dem Menschen mehrere Beobachtungen angeführt (s. meine *Icones mus. anat. Tab. VI, Fig. III, VI, VIII* u. *X.*). Bei einem Ei von der dritten Woche sieht man die Allantois als eine gesonderte Membran zwischen dem Chorion und Amnion in ein spinngewebeähnliches Häutchen übergehend (*Fig. III b.* auch von mir *Membrana arachnoidea* genannt). Sein Schwinden in *Fig. VI A. b.* und sein Ueberrest in *Fig. VIII c.* Endlich die Lamelle der Allantois, welche das Amnion äusserlich überzieht, in *Fig. X.* Ferner wird S. 27 eines häutigen Blatts, welches die *Vesicula umbilicalis* einhüllt, erwähnt.

Burdach hat Dutrochet's ungewisse Bezeichnung des sogenannten *Endochorions* in noch grösseres Dunkel gehüllt, indem er dieses die Allantois selbst einschliessen lässt. Da aber hier keine anatomische Untersuchung zu Grunde liegt, sondern bloss eine Annahme Behufs einer idealischen Exposition, so können wir hierauf nicht eingehen.

Digitized by Google

Joh. Müller (Meckel's Archiv f. d. Ph. 1830. S. 423) nimmt an, dass das angeführte häutige Gebilde zwischen Chorion und Amnion nicht die Allantois sey, sondern bei'm menschlichen Fötus sey und bleibe die Allantois klein und liege in der Nabelschnurscheide eingeschlossen, wo sie sehr bald obliterire. Diese Ansicht lässt sich aber durch kein anatomisches Präparat nur einigermaassen rechtfertigen, denn in Meckel's Beobachtung ist die sogenannte Allantois doch sehr gross; Pockel's *Vesicula erythroides* nennt dieser Physiologe selbst nicht Allantois und sie ist offenbar eine krankhafte Organisation. Endlich widerspricht die Ansicht Müller's aller Analogie und der vergleichenden Anatomie des Eies der Säugethiere.

Seiler (*l. c. p.* 38) sagt hierüber: „Die Allantois fehlt dem „Embryo des Menschen nicht. Das beständige Vorhandenseyn einer „dünnen Haut auf der innern Fläche des Chorions und eine mit ei„weissstoffiger Flüssigkeit gefüllte, zwischen derselben und dem Am„nion liegende Höhle, so wie das in der 5ten Figur, Tafel IX. darge„stellte Ei lassen daran nicht zweifeln, dass jene Blase zu den Eithei„len des Menschen zu rechnen ist und zwar in Form, wie man sie „bei'm Pferde findet."

Man sieht hieraus, dass hier dasselbe ausgesagt wird, was wir oben schon mit Needhams eigenen Worten anführten. Was übrigens das Ei der 5ten Figur der IXten Tafel in Seiler's schönem Werke betrifft, so fehlt leider die Bezeichnung der Theile mit Buchstaben; das Ei selbst ist aber zu sehr krankhaft und desorganisirt, um für diese Ansicht sehr beweisend zu seyn.

Th. Bischoff (*l. c. p.* 77) spricht zwar von einer mittlern Haut, wie früher Hoboken und Andere, hält diese aber mit Müller ebenfalls nicht für die Allantois, sondern zweifelt überhaupt, dass die Allantois bei'm Menschen existire.

Digitized by Google

III.

Eigene Beobachtungen.

Erklärung der ersten Tafel. Tab. XXXV.

Lage der Nabelbläschen und Verlauf ihrer Fäden in der Placenta reifer Zwillinge.

Oft schon hatte ich das Glück, ganz unversehrte und sehr schöne Mutterkuchen von reifen Zwillingen zu bekommen, und immer fand ich in beider Amnion das Nabelbläschen, wenn es nicht früher zerschnitten oder abgerissen worden war, in welchem Falle ich nur die Ueberreste der Fäden bemerken konnte.

Die Placenta, welche die Figur der ersten Tafel vorstellt, war noch frisch und unversehrt. Nach geschehener Untersuchung dieses Organes trat uns als bemerkenswerth Folgendes entgegen:

Die Länge der Placenta, welche eine doppelte Masse bildete, war 8″, die Breite 6″ 3‴; die Entfernung der Insertionsstellen der Nabelstränge von einander betrug 4″; die Entfernung der Insertionsstelle des rechten Nabelstranges von der Peripherie der Placenta war 1″ 10‴, die des linken aber 2″ 2‴. Die Länge eines jeden einzelnen Stranges betrug 11″—12″. Das Amnion schreitet von zwei seitlichen entgegengesetzten Punkten der Placenta in die Mitte der Scheibe vor, und bildet so eine Scheidewand, wodurch zwei Höhlungen des Amnions entstehen. Da aber die Scheidewand sich mehr der linken Scheibe der Placenta nähert, so werden die Höhlungen des Amnions ungleich, und wir sehen, dass der rechte Sack um das Doppelte grösser ist als der linke. Das Amnion ist also doppelt; das Chorion aber, wie fast immer, einfach. Die Placenta bildet eine einzige, gleichmässig gebildete, ungetheilte Scheibe. Auf der äussern Oberfläche

Digitized by Google

beider Amnien bemerken wir ein Nabelbläschen; das eine, in der Scheidewand befindlich, hängt zwischen den zwei Laminen der Amnien, die sich hier berühren. Die Entfernung der Nabelbläschen von einander beträgt 3″ 6‴, die des einen vom Rande der Placenta 3″ 11‴, die des andern 6″. Von beiden kann man den Nabelstrang, noch ganz unversehrt, zwar ausgedehnt, aber nicht zersprungen, bis in die Placenta an ihrer Seite der Insertionsstelle verfolgen. Der Zwischenraum von dem Insertionspunkte bis zu dem Bläschen, oder die Länge des Stranges der *Vesicula erythrois* im rechten Nabelbläschen ist 7‴, im linken 8″. In beiden Nabelbläschen entdeckt man eine geronnene grünlich-gelbe Flüssigkeit; die Zwillinge waren reif, gesund und gleich gross.

Beobachtungen an einer Placenta von Drillingen.

Es wird nicht unpassend seyn, eine Placenta von Drillingen, welche ich in der anatomischen Sammlung des Herrn Doctor Albers, die durch Ankauf unserer Universität zugefügt wurde, gefunden habe, hier zu beschreiben.

Die ganze Placenta besteht aus zwei Scheiben, wovon die eine einfach und kleiner, die andere grösser und aus zwei ganz innig verbundenen Cotyledonen zusammengesetzt ist. Die kleinere Scheibe der ganzen Placenta ist mit einem ziemlich dicken Nabelstrange, mit einem eigenen Amnion und Chorion versehen. Die grössere Scheibe aber besitzt zwei, jedoch dünne Nabelstränge; das Amnion ist doppelt, aber das Chorion einfach und gemeinsam. Die kleinere Scheibe kann vollkommen von der grösseren getrennt werden; an dieser letztern ist jedoch keine Grenzlinie sichtbar, und es sind zwei Cotyledonen in eine Masse verwachsen. Das Nabelbläschen ist in der kleinern Placenta sehr deutlich zu erkennen, obschon zusammengefallen und angefüllt mit gelblicher geronnener Flüssigkeit; der Stiel ist schon

zerrissen. In der grössern Scheibe habe ich, da die Häute schon sehr zerrissen waren, keine Nabelbläschen angetroffen; doch blieben meinen Augen einige Fäden, die zur Insertion des Nabelstranges herabliefen, nicht verborgen. Die Placenta scheint im vierten Monate gewesen zu seyn.

Beobachtung des sogenannten Überfruchtungs-Falles.

Den Gegenstand dieser Beobachtung, eine Placenta von Zwillingen, von denen der grössere, reif, bis jetzt am Leben seyn soll, der andere, kleinere, ähnlich einem Fötus von vier Monaten, sehr zusammengeschrumpft, mit der Placenta in Weingeist aufbewahrt worden ist, habe ich ebenfalls aus der Sammlung des Herrn Dr. Albers genommen. Die grössere Placenta lässt sich ganz von der kleinern, deren Grösse die innere Fläche einer mittelmässigen Hand nicht überschreitet, ablösen und lostrennen. Die Grösse der erstern ist so, wie sie im siebenten Monat zu seyn pflegt. Der Nabelstrang wird bei seinem Eingange in die Scheibe der Placenta sehr dünn. Einige grosse Gefässäste verlaufen in dem Chorion, ehe sie sich zur Placenta begeben. Das Chorion und Amnion sind beiden Kuchen eigen. Das Nabelbläschen in der kleinern Placenta sieht man $1\frac{1}{2}'''$ von ihrem Rande sich befindend, und mit gelbem geronnenem Stoffe angefüllt; in der grössern Placenta hingegen ist nur noch der Faden übrig.

Stets fand ich bei der Zergliederung des reifen menschlichen Eies, wenn dasselbe nur gesund, unversehrt und nicht zerrissen war, das Nabelbläschen. Es kann wohl der Fall seyn, dass bei einer verunglückten oder ungeschickten Zergliederung dieses Nabelbläschen zerrissen oder abgetrennt wurde, dass eine Verhärtung, Missbildung oder Auflösung der Placenta statt fand, so dass dieses Nabelbläschen, mit der krankhaften Masse der Placenta verwachsen, nicht unterschie-

Digitized by Google

den werden konnte; aber in einem unversehrten Ei wird man es immer beobachten können.

Hunter behauptet zwar ebenfalls schon bei reifen Eiern das Nabelbläschen gefunden zu haben (s. *Anatomical description of the human gravid uterus by W. Hunter, London* 1794, *p.* 68). Aber, wenn er sagt, dass das Nabelbläschen sich nahe bei der Insertionsstelle des Nabelstranges befinde, wie es sich meinen Beobachtungen niemals dargestellt hat, so möchte ich bezweifeln, ob das, was der gelehrte Mann gesehen hat, wirklich das Nabelbläschen war, wenn ich nicht durch meinen Zweifel eine Beleidigung gegen den grossen Mann zu befürchten hätte. (Auch unser berühmter Fr. Meckel hat dieses Nabelbläschen in einem reifen Ei, jedoch selten, gefunden; aber er theilt uns nichts über die Lage und den Ort des Nabelbläschens mit.) Ich habe nämlich stets das Nabelbläschen weit von der Insertionsstelle des Nabelstranges und zwar ziemlich entfernt von der Peripherie der Placenta angetroffen. Die Entfernung des Nabelbläschens von der Peripherie beträgt wenigstens einen halben bis anderthalb Zoll, oft aber noch weit mehr. Die Grösse des Nabelbläschens ist verschieden, je nachdem es unversehrt oder zerrissen ist. Im Allgemeinen ist es zusammengezogen; doch nicht viel kleiner, als wie es sich im dritten Monate darbietet. Selten enthält es keine geronnene Flüssigkeit.

* Einmal fand ich bei einem sechs Monate alten anencephalen menschlichen Fötus die *Vasa omphalo-mesaraica* noch in der Bauchhöhle unversehrt vorhanden. Die *Arteria omphalo-mesaraica* entsprang aus der *Arteria mesenterica superior* und verlief zum Nabel; die *Vena omphalo-mesaraica*, noch etwas Blut enthaltend, gieng vom Nabel bis zur Einmündungsstelle der *Vena mesenterica* in den Hauptstamm der *Vena portarum*.

Erklärung der zweiten Tafel. Tab. XXXVI.

Lage des Nabelbläschens in einem beinahe sechsmonatlichen Ei.

Das Ei ist ganz unversehrt, und der Fötus wohl gebildet. Das Gesicht ist wie das eines gebornen Kindes; die Haut angeschwollen und nicht runzlig. Ich glaube ihn über 5½ Monate alt schätzen zu können. Die Länge des Eies ist 6″, die Breite 4″; die Länge des ganzen Körpers des Fötus vom Scheitel bis zur Ferse 10″ 5‴; vom Scheitel bis zum Hintern 5″ 10‴. Der grösste Durchmesser des Kopfes, vom Scheitel bis zum Kinn, beträgt 2″ 8‴; der gerade Durchmesser von der Stirn bis zum Hinterhaupt 2″ 4‴; der senkrechte Durchmesser vom Scheitel bis zur Basis des Kopfes ist 2″. Die Länge des Stammes beträgt 3″ 10‴; der Oberarm ist 1″ 9‴, der Vorderarm 1″ 4½‴, die Hand 10½‴ lang; die Länge des Oberschenkels ist 2″, des Unterschenkels 1″ 8½‴, des Fusses 1″ 2‴. Der Kopf nimmt also den fünften Theil von der Länge des ganzen Körpers ein. Die Entfernung des Nabels von der Symphysis der Schaambeine beträgt 8‴.

Der Fötus ist männlich. Die Augenlider sind noch geschlossen; die Nase hervorragend; die Nasenlöcher offen, das Ohr schon ganz und gar gebildet; der Mund mittelmässig; die Lippen geschwollen. Der Hals ist schon gut zu unterscheiden; eben so erscheinen auf der Brust deutlich die Wärzchen der Milchdrüsen. Die Schultern ragen hervor, der Unterleib ist nicht sehr aufgeschwollen; die Finger sind zart; die Wurzeln der Nägel weich, die Ränder fester und ganz weiss; die Hinterbacken sind mehr voll und nicht gespitzt. Der grosse Rollhügel ist schon hervorragend; die Nägel sind an den Füssen, wie an der Hand, schon deutlich zu erkennen. Die äussern Geschlechtstheile bestehen aus dem Hodensack, der mit der Nath versehen und faltig ist, und dem männlichen Gliede, dessen Wurzel dünn,

Digitized by Google

Digitized by Google

die Eichel aber grösser, oval, und von der Vorhaut ganz bedeckt ist. Das *Ostium cutaneum* der Eichel, oder vielmehr der Vorhaut, ist sehr eng. Haare sind nicht vorhanden; keine Kopfhaare; ebenso keine *Vernix caseosa.*

Was ich an dem Ei zu bemerken habe, ist Folgendes:

Die Länge des Nabelstranges beträgt 9″. An der innern Oberfläche tritt zuerst zu Tage das Amnion *(a, a)*, und nach Aussen das Chorion *(b)*.

Sodann als Allantois-Blatt an der äussern Oberfläche des Amnions ein Gewebe von sehr zarten Blättern. Zwischen dem Amnion und Chorion kann man das Nabelbläschen erblicken, an dem obern Theile des Eies hängend, so dass der Kopf des Fötus in seiner natürlichen Lage sich gleichsam auf dasselbe legt *(c)*. Das zusammengezogene Bläschen ist nicht über 2‴ gross und enthält eine dichtere Masse.

Der Faden *d*, aus dem Bläschen kommend, schreitet bis zu der Insertionsstelle des Nabelstranges in die Placenta vor, erscheint unterweges an einigen Stellen unzusammenhängend und ein wenig zerrissen, bleibt aber dennoch bis zu seinem Uebergange in den Nabelstrang deutlich erkennbar. An seinem Ende *e* ist er doppelt, von der Theilung seiner Gefässe. Die Entfernung des Nabelbläschens von der Insertion des Nabelstranges in die Placenta war 4″.

Aeusserlich am Chorion liegt nun die *Tunica decidua ovi (f.* u. *g g)*. Sie ist dick, gelblich und mit unzähligen Oeffnungen durchbohrt. In *f* erscheint diejenige Platte der *Decidua*, welche fest am Chorion anhängt, in *g g* diejenige, welche am Rande der Placenta frei herabhängt, als Erguss derselben phlogistischen Lymphe des Eies.

Die Placenta *h* umfasst den grössern Theil des Eies; was man offen sieht, ist der häutige Theil des Eies; er ist angeschwollen und mit gerinnbarer Lymphe geschwängert. Nur an einzelnen Stellen

des Chorions kann man die sogenannten Flocken, oder vielmehr die letzten Verzweigungen der Nabelgefässe, bemerken *(h)*.

Erklärung der dritten Tafel. Tab. XXXVII.

Figur 1.

Lage des Nabelbläschens in einem Eie von 13 Wochen.

Dieses Ei habe ich erhalten, nachdem es schon lange Zeit in Weingeist aufbewahrt worden war. Das Chorion war ganz hinweggenommen; der Fötus aber und das ihn einschliessende Amnion blieb unbeschädigt; auch das Nabelbläschen hing noch unverletzt an der äussern Oberfläche des Amnions. Der Fötus hat schon ein Alter von dreizehn Wochen erreicht; er ist zart, gut gebildet, männlich, und hat die Grösse von 2″ 8‴. Vom Scheitel bis zum Steissbein ist er 2″ 9‴ lang; die Länge vom Scheitel bis zum Kinn misst 1″ 1¾‴. Der senkrechte Durchmesser des Kopfes beträgt 1″ 1‴; die Länge des Stammes 1″ 8‴. Der Oberarm misst 10‴, der Vorderarm 6½‴, die Hand 4‴; der Oberschenkel 7¾‴, der Unterschenkel 6¾‴, der Fuss 4½‴. Das Verhältniss des Kopfes zum Stamme ist wie 3:5. Der Durchmesser vom Scheitel bis zu der *Regio epigastrica* ist 10‴, so dass die Hypochondrien mässig hervorragen. Die Hinterbacken sind gespitzt, und das Ende des Steissbeines bietet eine conische Gestalt des Stammes dar.

Die Spalte der Augenlider erschien fast verschlossen; das äussere Ohr und die vordere Klappe desselben waren schon ausgebildet; die Nase prominirte, die Nasenlöcher standen weit offen; der Mund war breit, die Lippen kaum zu unterscheiden; der Hals ziemlich lang, die Schultern platt; der Rollhügel, der Knöchel und das Fersenbein prominirten nicht. Die Geschlechtstheile waren männlich; man konnte

das männliche Glied erkennen, es war kurz und dem Hodensacke, dessen Nath ich ebenfalls bemerkte, gleichsam eingepflanzt. Das *Ostium cutaneum* der Harnröhre war dreieckig und lag in dem untern Theile des Gliedes. Der *Anus* war offen.

Der Nabel war von der Symphysis der Schaambeine $1\frac{1}{2}'''$ entfernt; die Länge des Nabelstranges war $3''\ 5\frac{1}{2}'''$. Der Durchmesser des Nabelbläschens war $1\frac{1}{2}'''$ lang; es war von der Insertionsstelle des Nabelstranges $4''\ 7\frac{1}{2}'''$ entfernt. Der Faden, der aus ihm herauskam, war kurz und abgerissen. Man sieht Beides in der Nähe des rechten Fusses vom Fötus. Nach Oeffnung des Unterleibes wurden noch die *Vasa omphalo-mesenterica*, jedoch zerrissen, vorgefunden.

Figur 2.

Anordnung des Nabelbläschens in einem Eie von etwas mehr als 12 Wochen.

Das Ei hatte schon lange in Weingeist gelegen; die hinfällige Haut war durch Maceration verschwunden; die Flocken des Chorions waren aufgelöst; das Amnion und Chorion konnten leicht von einander getrennt werden. Der innere Theil des Eies ist umgeschlagen, damit man die Lage des Nabelbläschens besser sehen könne. Dieses Nabelbläschen, nicht grösser als $1\frac{1}{2}'''$, ist von der Insertionsstelle des Nabelstranges $1''\ 6'''$ entfernt, und mit geronnener Flüssigkeit angefüllt. Der Faden ist schon abgerissen; doch können die Gefässe desselben bis zur äussern, zelligen Haut des Nabelbläschens verfolgt werden.

Der Fötus ist wohlgestaltet, zart, weiblichen Geschlechtes, und scheint in die dreizehnte Woche zu gehen. Seine ganze Länge beträgt $2''\ 11\frac{1}{2}'''$; vom Scheitel bis zum Steissbein misst er $2''\ 1\frac{1}{2}'''$. Der Durchmesser des Kopfes vom Scheitel bis zum Kinn ist $1''$; der senkrechte Durchmesser $10'''$ lang. Die Länge des Oberarmes beträgt

Digitized by Google

$7\frac{1}{4}'''$, des Unterarmes $5'''$, der Hand $3'''$; des Oberschenkels $7'''$, des Unterschenkels $5\frac{1}{2}'''$, und des Fusses $3'''$. Weder die Schultern noch die Rollhügel des Oberschenkels prominiren. Die Hinterbacken laufen nicht spitz zu, und bezeichnen offenbar den weiblichen Charakter. Der Kopf verhält sich zum Stamme wie 2:5.

Die Spalte der Augenlider ist etwas im innern Augenwinkel offen; das äussere Ohr geht noch nicht bis zum vordern Rande der Gehörspalte herab. Die Wärzchen der Milchdrüsen sind deutlich erkennbar; der Unterleib mässig prominirend. Der Nabel ist $2'''$ von der Symphysis der Schaambeine entfernt; die Geschlechtstheile sind weiblich. Die Eichel des Kitzlers ist an der Wurzel mit einer Vorhaut umgeben; die Nymphen und grössern Schaamlefzen sind deutlich zu erkennen; die Spalte ist schon ziemlich lang.

Die Länge des Nabelstranges beträgt $2''$.

Figur 3.

Dieses Ei misst $1''\ 10\frac{3}{4}'''$. Der Fötus ist $9'''$ lang. Das Auge ist gross, die Iris breit und die Pupille ohne Einschnitt. Das Ohr ist deutlich offen; der Mund ist offen und hat eine Hasenscharte. Der Kopf misst $5\frac{1}{2}'''$, der Rumpf $5\frac{3}{4}'''$. Die obere Extremität misst $2'''$ und der Ellenbogen ist schon herausgetreten; die untere Extremität misst $1\frac{1}{2}'''$; das Knie kommt zum Vorschein aus der Haut. Die Finger sind deutlich, die Zehen aber unsichtbar. Die Nabelschnur misst $5\frac{1}{4}'''$ und ist gewunden und mit Knoten versehen; der Nabelbläschenstrang ist $5\frac{1}{4}'''$ lang. Das häutige Gewebe zwischen Amnion und Chorion ist schwach entwickelt. Das Nabelbläschen ist eckig und voll Coagulum. Das Chorion und die Decidua sind in Knollen verdickt und desorganisirt da, wo die Nabelschnur sich inserirt, an den übrigen Stellen aber sind sie dünnhäutig oder fehlen ganz.

Fig I

Fig II

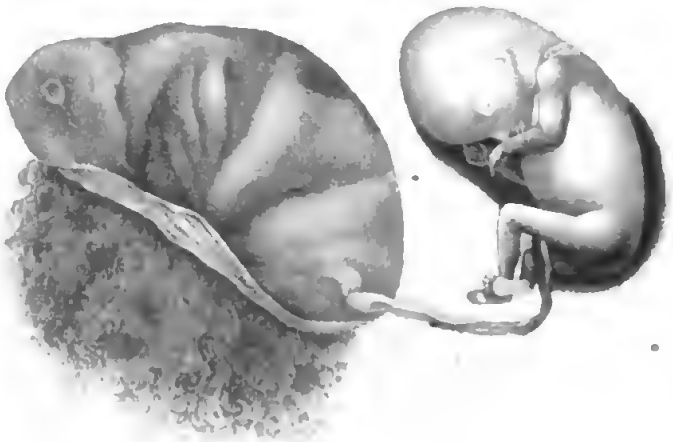

Fig III

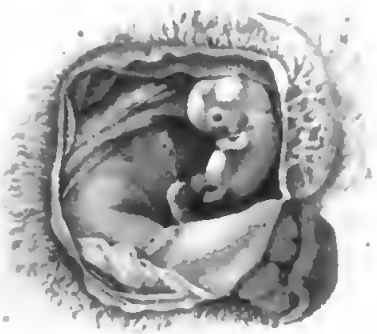

Digitized by Google

Erklärung der vierten Tafel. Tab. XXXVIII.

Figur 1. geschlossen und Figur 2. geöffnet.

Das Ei misst 2″ 7¼‴. Das Amnion und Chorion sind desorganisirt. Das Nabelbläschen ist da, aber der Strang nicht verfolgbar wegen Desorganisation des Chorions. Die *Decidua ovi* ist verdickt. Der Fötus, etwas gebogen gemessen, beträgt 8‴. Die obere Extremität misst 1¾‴ und zeigt noch keine Finger; die untere Extremität misst 1½‴ und die Zehen sind nicht angedeutet. Der Kopf beträgt 3½‴ und ist im Verhältniss klein; Aug' und Ohr deutlich erkennbar. Der Rumpf beträgt 5‴. Der Nabelstrang misst 6‴, ist dick angeschwollen, hart und degenerirt. Der Mund ist nicht gespalten, sondern besteht aus zwei feinen Oeffnungen. Eine Spalte auf der Stirn als Monstrum. Die Augen sind klein, die Iris ist schwarz und die Pupille weiss. Die Genitalien bilden nur eine feine Oeffnung. Das Nabelbläschen ist voll von weissem Coagulum. Zwischen dem Amnion und Chorion befindet sich ein häutiges Gewebe.

Figur 3.

Der Fötus ist etwas zerstört und seine Länge beträgt 5‴. Das Auge ist klein, die Iris rund, die Pupille rund und weiss; das Auge ist hoch oben im Kopfe. Der Mund ist deutlich, aber im Verhältniss klein. Die Zunge ist gross. Das Ohr und die Nares sind nicht bemerkbar. Hand und Fuss sind noch nicht getheilt. Die obere Extremität misst 1‴; die untere Extremität misst ½‴. Die Nabelschnur misst 5‴ und ist dick; das Nabelbläschen ist rund und enthält dickes gelbes Coagulum; der Nabelbläschenstrang misst 6¼‴. Das Amnion und Chorion sind bereits durch Maceration zerstört.

Digitized by Google

Figur 4.

Ein Ei aus der vierten Woche. Das Chorion *a* mit seinen Flokken ist normal beschaffen. Innerhalb des Chorions bemerkt man eine zweite Haut, welche sich von ihm mit einiger Gewalt loştrennen lässt und eine Blase innerhalb des Chorions bildet. Es ist die Allantois. Amnion und Nabelbläschen fehlen. Der Embryo ist desorganisirt und man bemerkt an ihm den kleinen Kopf, die Mundspalte, obere und untere Extremität. Der Unterleib ist zusammengeschrumpft. Die Nabelschnur ist ein harter Strang und geht zum Chorion.

Figur 5.

Das Ei, welches gegenwärtige Abbildung darstellt, ist ungefähr aus der vierten Woche der Entwickelung im Uterus. Die Länge desselben beträgt 1″ 2‴, die Breite 8‴. Die hinfällige Haut *(M. decidua ovi)* hatte bereits einen dreieckigen Kuchen gebildet als Anfang der Placenta, und war durch Maceration los geworden. Man sieht an dem Eie das Chorion *a* mit seinen Zotten. In der Höhle des Chorions bemerkt man eine zweite feinere etwas gelbliche Haut *b*, welche ebenfalls geöffnet ist, und in deren Höhle man den härtlichen (wohl krankhaften) Embryo, an diesem Kopf, Mundspalte, oberes und unteres Extremitäts-Rudiment, und Steissprominenz wahrnimmt. Es liegt dieser Embryo auf einem grössern rundlichen Bläschen *c*, welches mit seinem Nabel in Verbindung steht, auf. Oberhalb desselben bemerkt man ein zweites ovales kleineres Bläschen *d*, dessen Stiel ebenfalls gegen den Nabel des Embryo's von der hintern Seite herüber läuft, was hier, da der Embryo den beiden Bläschen den Rücken zukehrt, nicht gesehen werden kann. Das grössere Bläschen hat 3½‴ Länge und 2‴ Breite. Das kleinere ist 2‴ lang und 1‴ breit.

Digitized by Google

Fig I

Fig II

Fig III

Fig V

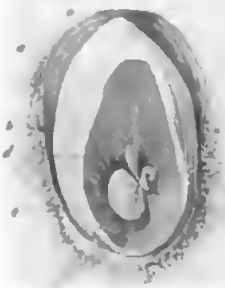

Fig IV

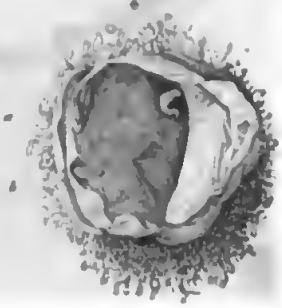

Digitized by Google

Digitized by Google

Die Haut *b* mit ihrer Höhle kann nichts anderes seyn als die Allantois-Blase. Das Bläschen *c* ist Amnion, in welches sich der Embryo nicht eingesenkt hat. Das Bläschen *d* ist Form und Grösse nach als Nabelbläschen anzusehen.

Erklärung der fünften Tafel. Tab. XXXIX.

Abbildungen von Schweins-Embryonen.

In dem Uterus eines Schweines befanden sich zwölf Eier. Ueber die Zeit des Trächtigseyns dieses Thieres konnte ich nichts in Erfahrung bringen. Unter diesen zwölf Eiern waren einige in ihrer Entwickelung mehr vorgeschritten als die andern. In den beiden Ovarien waren 16 *Corpora lutea* zu bemerken. Der grösste Embryo hatte eine Länge von 13‴, sechs davon die von 10—13‴. Der Embryo der ersten Figur misst 10‴; der der zweiten Figur 9‴; der der vierten $8\frac{1}{2}$‴; der der fünften 5‴. Ausserdem fanden sich zwei leere Ova ohne Embryo vor. Es schieben sich nämlich die Eier bei den Schweinen, wenn mehrere im Uterus zusammentreffen, mit ihren Enden in einander ein, und es gilt hier das erste Recht der Natur, das des Stärkeren. Der kräftigere Embryo verdrängt den schwächern; der früher ankommende setzt dem später eintretenden sich entgegen, und der Kampf geht hier wohl öfters auf Leben und Tod. Bei diesem Einschieben des einen Endes eines Eies in das eines andern findet mehr oder minder, jedoch nur leichte Verklebung, keine Verwachsung statt.

Die innere Fläche des Uterus zeigt keine Cotyledonen, dagegen Hautfalten, welche den sogenannten *Valvulae conniventes* des Darmkanales bei'm Menschen ähnlich sind. Sie ist übrigens mit reichlichem eiweissartigem Schleime überzogen und zeigt darunter eine gefässreiche aufgelockerte Schleimhaut.

Digitized by Google

Figur 1.

Diese Figur stellt eines der grössern Eier vom Schweine dar, und zwar die Höhle der Allantois mit Luft aufgeblasen und die Enden ganz ausgezogen und entwickelt. Man bemerkt an der äussern Oberfläche des sammetartigen Chorions zahlreiche Ringfalten *(Valvulae conniventes)*, wie an der innern Fläche des Uterus, und eine Menge kleiner linsenförmiger Drüschen, wodurch das Chorion das Ansehen eines umgekehrten Darmstückes erhält. Es erstreckt sich über die ganze Oberfläche des Eies, ohne an den Enden, wie einige Physiologen aussagten, durchbrochen zu seyn. Nur ist es an den Enden dünner, zarter, weniger gefässreich und ohne Falten. Man bemerkt ferner die zahlreichen Gefässe des Chorions, welche, aus einer Arterie und einer Vene bestehend, auf beiden Seiten als zwei Hauptbündel aus dem Nabelstrange hervorkommen *(e)*.

In der Mitte des Eies ist ein Theil des Chorions aufgehoben, abgetrennt und nur ein kleiner Rest davon an dem innern Bogen des Eies zurückgeschlagen. Da sieht man nun die weissliche, durchsichtige Allantois *b* zu Tage treten, welche unmittelbar der innern Fläche des Chorions anliegt und mit dieser grösstentheils verwachsen ist.

Unter der Allantois sieht man den Embryo im Amnion *c* eingeschlossen, und an der Vorderseite desselben das gefaltete lappige Nabelbläschen, welches, an das Chorion sich mit seinem zugespitzten Ende anlegend, noch in zwei kleine Seitenhörner ausläuft. Es ist gelblich und zeigt zahlreiche Gefässverzweigungen der *Arteria* und *Vena omphalo-mesaraica*, welche an den Enden der Hörner sodann in's Chorion bis an sein Ende treten.

Am Embryo bemerkt man die noch etwas lose Epidermis und die eigenthümliche Form des Genus *Sus;* nur sind die Afterzehen noch vortretend.

Digitized by Google

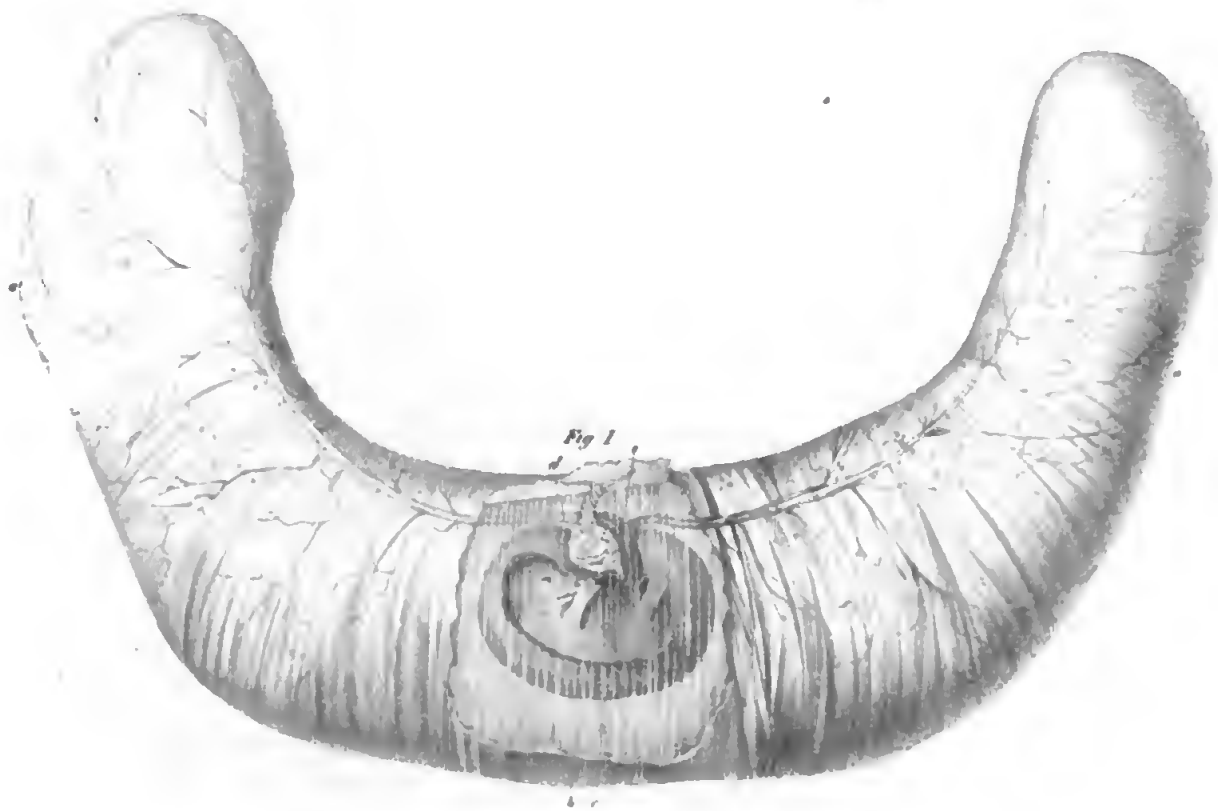

Fig I

Fig II

Fig III

Fig II*

Fig I*

Digitized by Google

* An einem eben so grossen Schweins-Embryo sah ich ein ziemlich dikkes, weisses, einer zarten *Taenia cucumerina* gleichendes, lymphatisches Gefäss vom Nabel ausgehend, am Amnion äusserlich nach aufwärts bis zum Chorion laufend.

Figur 2.

Ein Schweinsfötus aus einem etwas kleinern Ei entnommen, von der Grösse von 9‴. Man bemerkt an ihm, ausser dem Gesagten bei Fig. 1, das Auge, Ohr, Herz und Leber, welche den ganzen Unterleib fast ausfüllt. Am Nabel ist der starke knorplige Trichter des Nabelstranges oder die trichterförmige Nabelscheide, durch welche man Luft in die Höhle des Abdomens einblasen kann, aufgeschnitten und hinweggenommen worden. Es liegt daher zu Tage das Nabelbläschen *a* mit seinen Lappen und Falten und beiden Hörnern leer und zusammengefallen, und zwischen ihm und dem Nabel sieht man bloss gelegt die Darmschlinge, aus deren Mesenterium die *Arteria omphalo-mesaraica* über den Darm hinweg zum Nabelbläschen läuft und sich daselbst verzweigt. An dem oberhalb liegenden Darmstück erscheint der Blinddarm, dessen feiner Endfaden kaum bemerklich ist. Weiter oberhalb verläuft isolirt die *Vena omphalo-mesaraica* zum Nabelbläschen hin. Am untern Rande des Nabels tritt der Urachus mit den beiden Umbilical-Gefässen heraus, zur Allantois jener, zu dem Chorion diese, welche in *b* abgeschnitten als Ueberrest erscheinen.

Figur 3.

Die Darmschlinge der vorigen Figur, vergrössert dargestellt.

a. Das Nabelbläschen.

b. Vena omphalo-mesaraica.

c. Arteria omphalo-mesaraica.

d. Magendarm.

e. Afterdarm.

f. Blinddarm mit seinem serösen Hautfortsatz zum Nabelbläschen hin.

* Die beiden Hörner des Nabelbläschens sind in andern Embryonen etwas weiter, aber gehen nie in die sogenannten Divertikeln der Allantois, wie Oken glaubte, über. Oken hat diese Hörner zu weit abgebildet.

Figur 4.

Ein Schweins-Embryo mit gehemmter Entwickelung *(Microcephalus)*. Seine Länge betrug $8\frac{1}{2}'''$. Der Rüssel fehlt und der Kopf des Embryo bekommt dadurch fast ein menschliches Ansehen. Die Extremitäten sind noch wenig entwickelt und noch nicht gespalten. Die trichterförmige Nabelscheide ist hinweggenommen, so dass davon nichts übrig gelassen wurde als die Darmschlinge, welche sich ganz wie in Fig. 2. und 3. verhält. Der Blinddarm ist kaum hervortretend. Das Nabelbläschen *a* ist schön entwickelt.

Figur 5.

Diese Figur stellt ebenfalls einen desorganisirten aber sehr kleinen Embryo aus demselben Uterus dar. Man erkennt den kleinen Kopf, Auge, Ohr und Mundspalte. Am Halse eine kleine Spalte, die etwa als Kiemenspalte gelten könnte. Obere und untere Extremität. Schweif lang. Herz gross vortretend, mit zwei Ventrikeln und zwei Ohren. Unter dem Herzen zwei kleine Bläschen als Anfang des Magen- und Darmkanales, welche mit dem Bläschen *a* oder dem Nabelbläschen in Verbindung stehen. Sodann den Nabelstrang zum Chorion *b* gehend, wovon noch ein Stück gelassen wurde.

Vergleichen wir nun unsere Beobachtungen mit denen von Oken, so möchte sich Folgendes ergeben:

a) Unsere Schweins-Embryonen sind nur 9‴ und etwas darüber lang, die von Oken aber 1″ lang, somit die unseren jünger als die, welche Oken untersuchte (s. a. a. O. S. 66).

b) Der Schweins-Embryo, welchen Oken abbildete und von dem er sagt, dass der Rüssel sich noch nicht entwickelt habe, gleicht offenbar unserm Embryo in der vierten Figur und ist wohl als desorganisirter oder krankhafter Embryo anzusehen. Man vergleiche beide Figuren und man wird an beiden eine Aehnlichkeit in der Form des Kopfes mehr mit dem menschlichen Embryo als mit dem eines Schweines finden. Auch sagt Oken selbst (a. a. O. S. 66): der Embryo gleicht zum Bewundern einem menschlichen Embryo. Noch bemerke ich, dass der Trichter des Nabelstranges bei den Schweins-Embryonen nicht nur sehr gross, sondern auch ganz knorplig ist, wovon Oken nichts erwähnt hat, obwohl man diesen Trichter aufschneiden muss, wenn man den Zusammenhang der Darmschlinge mit dem Nabelbläschen sehen will.

Erklärung der sechsten Tafel. Tab. XL.

Die ersten drei Figuren sind vom Ei eines Kaninchen-Fötus entnommen.

In der ersten Figur ist das Ei, abgelöst von dem Uterus und der zweilappigen *Placenta uterina*, frei dargelegt. Die Grösse desselben beträgt 1″ 5‴. Man bemerkt in *a* die eine Hälfte der *Placenta foetalis* mit ihren schraubenförmigen Sinussen, wodurch sie mit entsprechenden Zapfen der *Placenta uterina* zusammenhängt. Letztere lässt sich vom Uterus leicht ablösen. Auf der Oberfläche des Eies

sieht man von einem Pol zum andern einen Gefässstreif laufen, welcher dem Chorion angehört. Auf diesem Chorion liegt aber eine zarte gelbliche Haut, dasselbe ganz umhüllend, der *Tunica decidua ovi* des Menschen ähnlich, welche Haut am Chorion an der Stelle *b b* bis etwas über den Gefässstreif hinüber gelassen wurde, in *c c* aber weggenommen ist, allwo die Gefässe des Chorions nun zu Tage treten, und auch die Amnion-Blase durchschimmert.

In der zweiten Figur ist das Chorion und die mit ihm verbundene doch trennbare Haut der Allantois geöffnet, so dass nun die Höhle der Allantois, worin sich coagulable Flüssigkeit befand, und der Embryo im Amnion deutlich zu Tage treten.

Man bemerkt in *a* die *Placenta foetalis*, deren innere Fläche ein körniges Ansehen zeigt; in *b* das Chorion mit der äussern Schichte der Allantois vom Rande der Placenta an zurückgelegt nach aussen. Nach einwärts schlägt sich von diesem Rande der Placenta aus das innere Blatt der Allantois über das Amnion hinweg. Man sieht daher ein oblonges Bläschen in dem Zwischenraum zwischen dem Amnion und der Placenta, welches entsteht, wenn man daselbst unter die Allantois Luft einbläst, mit *c c* bezeichnet. Die Falten der Allantois gehen darüber hinweg. In *d d* sieht man sodann das Amnion, wie es den Embryo ganz nahe umgiebt. Es wurde hierbei ebenfalls Luft in das Amnion eingetrieben, wobei man sah, dass zwischen der Höhle des Amnion und dem Zwischenraum *c c* kein Zusammenhang war.

In *e* sieht man den blasen- oder flaschenförmigen Nabeltrichter und das durchschimmernde Darm-Convolut. Von ihm bemerkt man drei Gefässe ausgehend und sich in die zwei Mutterkuchen einsenkend. Es sind die *Vasa umbilicalia*. Sodann ein anderes Gefäss, welches über das Amnion quer herüber schreitet und sich an die innere Fläche des Chorions, immer zwischen den Platten der Allantois laufend, bisweilen eine besondere Falte von der Allantois aufneh-

Fig I

Fig II

Fig III

Fig V

Fig VI.

Fig IV

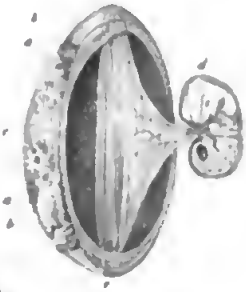

Fig VII

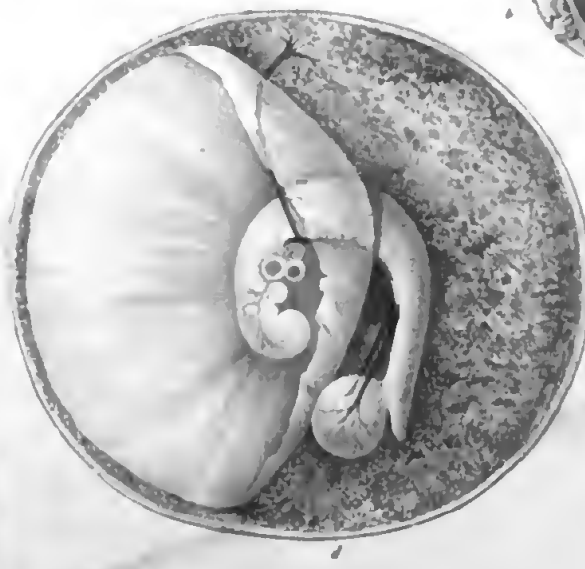

Fig VIII

Fig IX.

mend, hinbegiebt und daselbst sich verbreitet. Es sind die *Vasa omphalo-mesaraica.*

Es fehlt also den Kaninchen das Nabelbläschen gänzlich. Denn nicht wohl kann ich die Schichte *bb* der Figur 1. als etwas anderes als ein Surrogat ansehen. Das Bläschen *cc* der Fig. 2. hat zwar die Lage des Nabelbläschens, allein es ist nichts anderes als ein Zellraum zwischen Amnion und Allantois an dieser Stelle. Es gehen daher hier die Nabelgefässe zum Chorion; die Umbilicalgefässe aber zur Placenta.

In der dritten Figur sieht man die Darmschlinge aus dem Nabelstrange gelöst, und bemerkt die *Vena omphalo-mesaraica a* und den Blinddarm *b*, von welchem ein feiner Faden zu dem Winkel hingeht, wo die *Arteria omphalo-mesaraica d*, welche aus dem Mesenterium der Schlinge des Dünndarms *c* hervortritt, an die Vene sich anlegt und daselbst allmälig verschwindet. Beide Gefässe gehen sodann nebeneinander bis zum Chorion *e* fort.

Bei dem Meerschweinchen *(Cavia Copaya)* sieht man die *Vasa omphalo-mesaraica* mit einer Hautfalte der Allantois an's Chorion gegen den Umkreis der Placenta hingehen, und diese mit zwei Aesten kranzförmig einschliessen. Die Vene bildet durch eine Anastomose einen völligen Kreisbogen. Ein kleines Gefässästchen geht zur Allantois. Das Chorion hat an seiner äussern Seite eine ähnliche gelbe Hautschichte, wie wir sie bei'm Ei des Kaninchens fanden. Die Nabel-Placental-Gefässe durchdringen den *Cotyledo foetalis*, um in ein gelbflockiges Gewebe und sodann in die Substanz des Uterus einzudringen.

Bei'm Hasen wird die *Arteria omphalo-mesaraica* von einem starken dreieckigen Fortsatze des Mesenteriums begleitet. Auch hier verzweigen sich die *Vasa omphalo-mesaraica* in dem Umkreise der Placenta.

Digitized by Google

Jörg *) (Ueber das Gebärorgan. Leipzig 1808) bildet das Ei des Bibers mit dem Nabelbläschen ab; spricht aber nicht von der Allantois desselben. Es wäre dieses ein Beweis, dass nicht allen Nagern das Nabelbläschen an der gewöhnlichen Stelle fehlt.

Die Figuren 4 und 5 sind von Katzen-Embryonen entnommen.

In der Figur 4. bemerkt man die Placenta *a a*, welche das Chorion oder das Ei bis an seine Polarkreise überzieht, wo das Chorion *b b* nackt zu Tage tritt. Innerhalb des Chorion sieht man die Blase der Allantois geöffnet *c*. In *d* bemerkt man das Amnion, den Embryo nahe umschliessend. Von *e* bis *e* reicht das grosse faltige Nabelbläschen, dessen Zusammenhang mit dem Nabel man leicht erkennen wird. Die sichtbaren Organe des Embryo sind Auge, Ohr, obere Extremität schon gespalten, untere Extremität ohne Zebeneinschnitte; Penis. Schwanz. (Wie bei'm Schweins-Embryo ist der Penis gross; überhaupt ist der Unterschied der äussern Geschlechtstheile schon in den frühesten Zeiten viel deutlicher markirt als bei'm Menschen.) Die Länge des Embryo's beträgt ausgestreckt 7‴.

In der Fig. 5. sieht man das Nabelbläschen des Katzen-Embryo's, worauf sich die *Vena omphalo-mesaraica a* und die *Arteria omphalo-mesaraica*, welche aus dem Mesenterium der Darmschlinge hervortritt, verbreiten und sodann von den Polen aus in's Chorion übergehen.

---

*) Die Verdienste, welche sich Jörg durch dieses und andere Werke um die Physiologie erworben, sind zu bekannt, als dass ich sie zu berühren brauchte. Nur kann ich nicht unterlassen, hier den Wunsch auszusprechen, dass es dem trefflichen Naturforscher gefallen möchte, seine Versuche über Arzneimittel, welche so schöne Resultate versprachen, fortzusetzen und das Brauchbare und Gediegene aus der grossen *Farrago* der *Materia medica* auszulesen.

Bei mehreren von mir untersuchten Hunde-Fötus von 7‴ Länge (nach Angabe vom 14ten Tage der Trächtigkeit) bemerkte ich durchaus keinen Gang vom Nabelbläschen zum Darm, wie ihn Bojanus gesehen zu haben versichert und abbildet bei Hunde-Fötus von 24 Tagen Alter. Das Caecum ist wie bei dem Katzen-Embryo weit mehr noch von dem Nabelbläschen als die Schlinge des Dünndarmes entfernt.

Bei'm Igel ist das Ei ganz rund mit einem Nabel versehen. Es folgt auf die Placenta die Blase des Chorions; sodann die der Allantois, welche Blumenbach läugnet, ich aber deutlich sah. Das ganze Ei hatte 6‴ im Durchmesser. Der Embryo war 2‴ lang, das runde Nabelbläschen 1‴ im Durchschnitt.

In der Figur 6 sieht man in natürlicher Grösse das Ovulum einer Katze von 5‴ im Durchmesser abgebildet. Es erscheint in der Figur 7 vergrössert dargestellt. Man bemerkt das Chorion *a*, die Allantois *b*, das Amnion *c* und das Nabelbläschen *d*. Man sieht hier, wie der Embryo in die Höhle des Amnion eintritt und bereits bis auf die Mitte seines Leibes in dieselbe eingedrungen ist. Das Uebrige erläutert sich selbst. Auge und Ohr sah ich hier, aber keine Spur von Kiemenspalten. Das Nabelbläschen ist hier noch klein und rund; es wächst später bedeutend und wird länglich. Dagegen ist solches Wachsen des Nabelbläschens bei'm menschlichen Ei und bei dem der Wiederkäuer und Schweine im Verhältniss nur gering. Von einem Darmstücke ist noch keine Spur vorhanden.

Die Figur 8 stellt das Ei eines Schafes dar, wovon die seitlichen Hörner, von der Fortsetzung des Chorions und der Allantois gebildet, abgeschnitten sind. Man bemerkt die Allantois *a*, von welcher das Chorion bereits abgelöst wurde. Eben so ist die Platte der Allantois, welche die Nabelstranggefässe *b*, das Nabelbläschen *c* mit seinen beiden Hörnern, und das Amnion *d* überzieht, hinweggenommen.

Digitized by Google

Dadurch sieht man das gelbe zusammengefallene Nabelbläschen mit seinen gewundenen Falten und seinem ab- und aufsteigenden Horn, aus deren Enden die *Vasa omphalo-mesaraica* austreten und zum Chorion verlaufend sich daselbst verzweigen. Der Embryo hat eine Länge von 8‴.

In der Figur 9 sieht man die *Vena omphalo-mesaraica a*, die *Arteria omphalo-mesaraica b* aus dem Mesenterium der Darmschlinge zum Nabelbläschen *c* tretend; ein feiner Fortsatz des Mesenteriums begleitet die *Arteria omphalo-mesaraica* zum Nabelbläschen.

Dasselbe sah ich wiederholt in andern Fällen bei Schafs-Embryonen von 6‴, von 8‴ und von 12‴ Länge, und zwar waren die Nabelbläschengefässe hier noch voll von Blut.

Ganz dieselbe Bildung (nur mangelt der Fortsatz des Mesenteriums zur *Arteria omphalo-mesaraica)* finde ich bei Embryonen vom Kalbe von 7, 10, 12 und 14‴ und von 2″.

Bei allen diesen Embryonen, so wie auch bei denen der fünften Tafel, waren die *Vasa omphalo-mesaraica* noch voll von Blut und dadurch sehr schön sichtbar.

Die Knorpelscheibchen, welche man an dem Amnion der Fötus der Wiederkäuer bemerkt, sind mir immer sehr räthselhaft erschienen. Auch kann ich sie nicht wohl mit den sogenannten Pachionischen Drüsen, welche nach meiner Meinung der Arachnoidea angehören, vergleichen. Ob sie vorhanden sind, um eine Friction bei diesen Embryonen, besonders am Kopfe, zu bewirken, wo die Hörner-Keime sich entwickeln sollen, und als Reitz zu dieser Entwickelung dienend?

Bojanus (Meckels Archiv. IV. Bd.) hat einen Gang des Nabelbläschens zum Darme bei'm Schaf-Fötus abgebildet. Er hat aber den Verlauf der *Arteria omphalo-mesaraica* durchaus nicht verfolgt

und gesehen, diese wohl mit dem Gange verwechselt; ohnehin aber die *Vena omphalo-mesaraica* für die Arterie und umgekehrt gehalten. Deshalb kann ich seine Beobachtung nicht für anatomisch vollendet und somit nicht für beweisend ansehen.

Rathke (Abhandlungen zur Entwickelungs-Geschichte. I. Thl. tab. IV. fig. 2 und II. Thl. tab. VII. fig. 6) bildet an einem Kalbs-Embryo Kiemenspalten, aber nicht das Ohr, und einen Gang des Nabelbläschens ohne dieses und ohne die dazu gehörigen Gefässe ab. In Figur 7 und 8 aber erscheint wieder die Darmstelle an demselben Punkte abgerundet, und keine Spur eines daselbst abgerissenen Ganges lässt sich wahrnehmen.

IV.

Folgerungen.

A. Das Nabelbläschen betreffend.

Ich werde hier eine dreifache Aufgabe zu lösen haben.

Es ist zuerst die Frage zu untersuchen und zu beantworten: Ist das Nabelbläschen dasjenige Organ, woraus der Darmkanal sich entwickelt, oder bilden sich, wie Oken und nach ihm Mehrere behaupten, die Gedärme aus dem Nabelbläschen heraus?

So viel Beifall diese Ansicht auch bei Vielen finden mag, ich kann mich nicht anders als dagegen erklären. Meine Gründe sind folgende:

1. Es ist ein allgemein gültiges Prinzip der Physiologie, dass jedes Organ aus seinem respectiven Keime entstehe, und Keines aus einem Andern.

2. Die eigenthümliche Haut des Nabelbläschens ist ganz dünn, gelblich, durchsichtig und zart, dagegen die Haut des Darmes derb, dick und weiss, also beide von verschiedenem Gewebe. Namentlich gilt dieses für das Nabelbläschen der Säugethiere. Es verhält sich seine Haut zu der des Darmes wie ungefähr die des Omentum's zu der des Magens.

3. Niemand hat noch behauptet, dass aus der Allantois die Urinblase und die Nieren entstehen, und doch wäre dieses nur ein analoger Schluss.

4. Es ist das Nabelbläschen mit Fug und Recht als Analogon des Dottersackes der Vögel angesehen worden, aber Niemand hat noch den Gedanken ausgesprochen, dass der Darmkanal der Vögel aus dem Dottersacke entstehe, weil dessen Raum durch den Dotter ausgefüllt ist.

5. Es müsste zu diesem Behufe das Nabelbläschen in den frühesten Zeiten leer seyn, was wohl niemand wird behaupten oder zugeben wollen.

6. Das Nabelbläschen ist sehr gross bei den Carnivoren, bei welchen der Darmkanal kurz, der Blindsack klein ist; es ist absolut und verhältnissmässig klein bei den Wiederkäuern, bei welchen der Darmkanal sehr lang und das Coecum sehr entwickelt ist.

7. Es fehlt dieses Organ den Nagern, bei welchen der Darmkanal, und namentlich der Blinddarm, so sehr entwickelt sind, eigentlich ganz, so dass hier Gedärme ohne Nabelbläschen entstehen.

8. Gesetzt, es hänge auch die Höhle des Darmes in früherer Zeit unmittelbar mit der des Nabelbläschens zusammen, was noch zu erweisen ist, so würde das Nabelbläschen doch nur einen ganz kleinen Theil des Darmes, und nur die eine Hälfte von dessen Wand bilden können, nicht aber die entgegenstehende Darmwand.

9. Niemand hat je eine einzige Darmschlinge, viel weniger den ganzen Darmkanal, wie einige Anatomen sich ausdrückten (s. oben),

in dem Nabelbläschen gefunden. Diese Darmschlinge befindet sich bloss im Nabelstrange und ist vom Nabelbläschen immer ganz abgegrenzt. Wenn Paletta (*Memorie dell' instituto nazionale italiano. P.II. p.2* und Meckels Archiv. III.Bd. S.11) angiebt, dass die Därme früher im Nabelbläschen liegen, und zwar bis zum dritten Schwangerschafts-Monate, und dass die allgemeine Hautbedeckung die Nabelblase überziehe bis zum Rande des Nabelstranges, so ist offenbar, dass hier die blasenförmige Ausdehnung des Nabelstranges mit dem Nabelbläschen verwechselt wurde.

10. Die einzige Beobachtung, worauf sich diese Ansicht stützt, ist die von Oken. Ich habe aber oben gezeigt, dass dieser Beobachtung entweder eine Täuschung zum Grunde liege, oder dass hier ein krankhafter, also nicht beweisender, Fall vorliege.

Diese Gründe scheinen mir hinreichend, um ganz von einer Ansicht abstrahiren zu dürfen, welche in demselben Grade den Gesetzen der Physiologie, wie der anatomischen Untersuchung widerspricht.

Ich komme nun zu meiner zweiten Aufgabe, nämlich zur Untersuchung, ob das Nabelbläschen in frühern oder spätern Zeiten durch einen offenen Gang mit dem Darmkanale in Verbindung stehe, wodurch der Inhalt des erstern in den Darm gelangen könne; ob das Contentum des Nabelbläschens als Nahrungsflüssigkeit für den Fötus diene und von dessen Darmkanal aufgenommen werde; ob somit das Nabelbläschen Nutritions-Organ sey?

Obwohl diese Ansicht allgemein angenommen ist, so lässt sie sich doch kaum für den menschlichen Fötus und für den der Säugethiere behaupten, und zwar aus folgenden Gründen:

1. Das Nabelbläschen ist bei dem menschlichen Fötus nur sehr klein, und enthält in den frühesten Zeiten selbst nur äusserst wenig dickliche Flüssigkeit. Gesetzt, es sey auch früher ein Gang desselben

zur Darmhöhle vorhanden, so schliesst sich dieser doch sehr früh, und die Function dieses Bläschens wäre nur gering und von kurzer Dauer; etwa auf die ersten drei Wochen zu beschränken.

2. Auch bei den meisten Säugethieren, namentlich den grössern, als dem Kalbe, dem Schweine u.s.w. ist das Nabelbläschen in den frühesten Zeiten fast leer oder ganz leer. So hat es selbst Oken vom Nabelbläschen des Schweines ausgesagt.

3. Es ist keinesweges in dieser Hinsicht mit dem Dottersack des Vogel-Eies zu vergleichen, bei welchem gerade das umgekehrte Verhältniss stattfindet. Der Gang des Dottersackes *(Ductus vitello-intestinalis)* ist in den frühesten Zeiten ganz enge und erweitert sich erst in der spätesten Zeit der Bebrütung des Eies und unmittelbar vor dem Auskriechen des Hühnchens. Es ist der Dotter daher bei den Vögeln, eben so bei den Amphibien und Fischen, zur Nahrung nach dem Auskriechen des Fötus bestimmt. Bei den Säugethieren und dem Menschen ist dieser Dotter nicht nöthig, weil ihn die Milchdrüse und die Thymusdrüse ersetzt und die Nahrung des Neugebornen sichert. Dieses hat bereits Needham bemerkt bei der Vergleichung des Dottersackes mit dem Nabelbläschen. Auch Emmert (Meckels Archiv. Bd. IV.) hebt dieses Argument besonders heraus.

4. Der Gang des Nabelbläschens, welchen Viele selbst in spätern Zeiten, namentlich bei'm Säugethier-Fötus, gesehen haben wollen, ist entweder supponirt, oder war bloss die *Arteria omphalo-mesaraica*, welche, wenn sie blutleer ist, leicht dafür angesehen werden kann, oder war aus den zwei Blutgefässen bestehend, wozu noch ein seröser Fortsatz, vom Peritoneum bisweilen, vom Mesenterium (bei'm Hasen) oder vom Blinddarm (bei'm Kaninchen) ausgehend, andererseits immer von der äussern Haut des Nabelbläschens herkommend, die Blutgefässe begleitend, theils als Scheide umhüllend, jedenfalls befestigend (s. *Icones musei anat. p.* 27) kömmt.

Digitized by Google

5. Die Darmschlinge, welche in dem Nabelstrange vor und dem Anfange des Nabelbläschens zunächst liegt, ist stets schön abgerundet und ohne Anhang von mir gefunden worden, so dass keine Spur sich zeigte von einer etwaigen frühern Verwachsung mit dem Nabelbläschen.

6. Der Blinddarm ist immer so weit vom Nabelbläschen entfernt liegend, dass an einen Zusammenhang des Darmes an der Stelle desselben mit dem Nabelbläschen nicht wohl gedacht werden kann.

7. Endlich erwähne ich noch, dass bei den Nagern kein Nabelbläschen mehr vorhanden ist.

Wenn aber der Darmkanal nicht aus dem Nabelbläschen entsteht, wenn das Nabelbläschen nicht, wie der Dottersack des Vogel-Eies, zur unmittelbaren Nutrition des Fötus des Menschen und der Säugethiere (mit Ausnahme vielleicht der ersten drei Wochen der Entwickelung) beiträgt, wozu ist dieses Organ dem Menschen und den Säugethieren denn beigegeben? Die Antwort hierauf sey meine dritte Aufgabe.

Wenn auch der sogenannte Gang des Nabelbläschens zum Darme mit Recht selbst in den allerfrühesten Zeiten des Embryolebens in Zweifel gezogen werden kann, so bleibt eine andere Verbindung des Unterleibes des Embryo's mit dem Nabelbläschen übrig, nämlich die durch die Gekrössgefässe. Diese Verbindung erscheint als die wichtigste und bedeutendste. Es sind diese Gefässe nicht nur in den frühesten Zeiten vorhanden, sondern selbst relativ sehr gross. Die *Arteria omphalo-mesaraica* ist $\frac{2}{3}$ so dick, als der Darm der Darmschlinge, die *Vena omphalo-mesaraica* fast eben so dick als dieser.

Es geht also in und an dem Nabelbläschen eine Function vor sich, mit welcher das Gefäss-System innig verknüpft ist. Es ist dies die Function der Hämatose durch Umwandlung des Contentum's des Nabelbläschens und seiner Wandungen in Blut-Masse, vermittelst des

Gefäss-Netzes der *Arteria omphalo-mesaraica*, welcher assimilirte Stoff sodann von der *Vena omphalo-mesaraica* aufgenommen und in's Blutsystem des Embryo's, zunächst in die Pfortader nahe bei ihrer Einsenkung in die Leber, welche zu dieser Zeit so bedeutend gross ist, wie kein anderes assimilatives Organ, gebracht wird.

Es gleicht daher das Nabelbläschen dem Dottersack weniger in Beziehung auf sein Contentum und dessen Bestimmung als primären Nahrungsstoffs, als vielmehr dem Gefäss-Netze des Dottersackes und theils dessen Function, die enthaltene Flüssigkeit zu assimiliren und zu hämatisiren.

Diese Ansicht unterstütze ich durch folgende Gründe:

1. Der Dotter ist offenbar bei dem Vogel-Embryo die erste Quelle der Assimilation, indem er in das Blut des Vogel-Embryo's umgewandelt wird. Man sieht in den Blutgefässen des Vogel-Embryo's, namentlich in den Venen, anfangs eine gelbliche dem Dotter ganz ähnliche Flüssigkeit, welche später allmälig röther und zu Blut umgewandelt wird.

2. Auch bei'm menschlichen Embryo bemerkt man eine gelbliche Flüssigkeit im Nabelbläschen, und in der *Vena omphalo-mesaraica* habe ich öfters eine derselben ganz ähnliche gelbe Flüssigkeit gesehen. Dies sah auch Hunter, nur hielt er die Vene für den Gang des Nabelbläschens.

3. Bei den Säugethieren ist zwar das Nabelbläschen mehr oder minder leer (s. oben) (jedoch bei den Carnivoren nicht), allein es zeigt bei den *Bisulci* und den Schweinen einen mehr aus Zellen und Läppchen bestehenden Bau, dessen innere Fläche mit einer gelben Substanz beladen ist, so dass hier hinreichender Vorrath zur Einsaugung bei der grössern Ausdehnung desselben vorhanden ist.

4. Das Gefäss-Netz des Nabelbläschens ist, besonders bei'm Schweine, ausserordentlich gross, und es sieht das Nabelbläschen des-

halb mit seinen lappigen Falten ganz wie eine blassrothe zarte Lunge aus.

5. Dass der Dottersack zum Theil als Surrogat für die Placenta bei den Vögeln anzusehen sey, darüber stimmen die meisten Physiologen überein. Es möchte daher der Satz sich schon hieraus rechtfertigen lassen, dass das Nabelbläschen, als Analogon des Dottersackes, eine der Placenta ähnliche Blut-assimilirende Function ausübe und zwar in der Zeit, wo die Placenta noch nicht gebildet ist und bis sie sich bildet, somit bis zum Ende des dritten Monates, zu welcher Zeit auch bei'm menschlichen Fötus die Blutgefässe gewöhnlich (eine Ausnahme ist oben erwähnt) abreissen und das Nabelbläschen seine Function einstellt.

6. Es spricht ferner für unsere Ansicht, dass die Blutgefässe des Nabelbläschens sich ausserhalb desselben noch weiter im Chorion verbreiten und mit den Placental-Gefässen sich verflechten, bei den Nagern selbst um die Placenta einen Gefässkranz bilden und in sie eindringen.

Es ist somit das Nabelbläschen bei dem Menschen und den Säugethieren nicht eigentlich Organ der primären und unmittelbaren Assimilation, sondern der secundären oder der hämatosen, d. i. der Umwandlung des Dotterstoffes in Blut, das Organ, welches die erste Nahrung dem Blutsysteme selbst liefert.

Anmerkung. In Betreff der Ernährung des Fötus hat man eine dreifache Art der Ernährung anzunehmen, eine primäre, z. B. die Einsaugung durch die Venen der Placenta, eine secundäre (wobei der Ernährungsstoff von den Gefässen des Fötus selbst secernirt worden), z. B. die Einsaugung und Aufnahme des *Liquor amnii*; und eine tertiäre (wobei der Ernährungsstoff im Innern eines Organes des Fötus abgesetzt wurde und von da eingesogen wird), z. B. durch die Thymus.

B. Die Allantois betreffend.

Wir haben gesehen, welche Unbestimmtheit und Zweideutigkeit in Beziehung auf die Annahme einer Allantois bei dem Menschen unter den Anatomen herrscht. Auch die Allantois der Säugethiere kennt man bisher nur unvollkommen, indem das Organ oder die Blase, welche man bisher als solche auffand und erklärte, nicht das ganze Organ, sondern nur dessen grösserer Theil ist. Meine, und wie ich glaube neue, Ansicht hierüber stützt sich auf zahlreiche Untersuchungen und ist folgende:

Die Allantois des Menschen und der Säugethiere überzieht nicht nur die innere Fläche des Chorion's, sondern auch die äussere Fläche des Amnion's und die des Nabelbläschens. Sie ist eine vorzugsweise seröse Haut, und bildet gleich den serösen Häuten einen Sack, von welchem das Amnion und Nabelbläschen eingeschlossen und zugleich aus der Höhle dieses Sackes ausgeschlossen sind. Sie ist bei dem menschlichen Ei genau mit der innern Fläche des Chorion's und mit der äussern des Amnion's und Chorion's verwachsen, so dass die Trennung nur eine künstliche, wie auch bei mehreren Säugethieren, namentlich der Stute, ist. Ich habe oben diese drei Platten als die Einsackungen der Allantois nachgewiesen. Das Chorion-Blatt der Allantois bei'm Menschen ist in frühesten Zeiten als eine vom Chorion leicht abzulösende Membran zu Tage tretend (s. Taf. XXXVIII. Fig. 1, 4 und 5, — und *Icones, tab. VI. fig. III).* Bei den meisten Säugethieren ist jedoch nicht nur das Chorion-Blatt der Allantois leicht vom Chorion trennbar oder meistens ganz frei zu Tage liegend, sondern zwischen dem Blatte, welches das Amnion fast ganz oder grösstentheils umhüllt, befindet sich ein grosser Zwischenraum, eben so ein

kleiner zwischen dem Blatte der Allantois, welches dem Nabelbläschen als Ueberzug dient. Ich habe diesen Zwischenraum in der Abbildung der Tafel XL. Fig. 2. bei'm Kaninchen-Ei dargestellt, wo er eine blasenartige Form annimmt, welche Blase aber durch Seiten-Lücken mit dem übrigen Zwischenraume zusammenhängt. Ich hätte zur Erläuterung des Gesagten eine Abbildung dieses Zwischenraumes, oder eigentlich dieser Zwischenzellen, vom Ei der Katze, wo er sich am schönsten darstellt, geben können, wenn man sich nicht so leicht das Object in *natura* verschaffen könnte, wodurch jede Abbildung übertroffen und entbehrlich wird. Man öffne bei einem fast reifen Ei einer Katze das Chorion und die Allantoishöhle, mache sodann am Nabelstrang oder am Gefässstrang des Nabelbläschens (ausserhalb des Amnion) einen Einschnitt in die Allantois, blase Luft ein, und man wird nicht nur die Allantoishöhle des Nabelbläschens, worunter dessen zarte leicht zerreissbare Haut, sich auftreiben sehen, sondern man sieht nun sehr grosse und weite Zellräume entstehen, welche sich über das Amnion allmälig ausbreiten, durch eine glänzende Scheidewand oder Haut, welche dem Rücken des Fötus gegenüber auf dem Amnion aufsitzt, in zwei Hauptabtheilungen geschieden sind, und durch mehrere kleinere halbmondförmige Klappen oder Septula in nur theilweise getrennte kleinere Zellen zerfallen.

Auch bei jüngern Katzen- und Hundefötus kann man deutlich sehen, wie die Allantois das Nabelbläschen und das Amnion überzieht und einhüllt, so dass ich früher selbst irrig glaubte, das Nabelbläschen liege in der Höhle der Allantois.

Es bildet somit die Allantois einen grösstentheils ovalen Sack, in welchen das Amnion und das Nabelbläschen mehr oder minder einge-

Digitized by Google

senkt sind, so dass namentlich jenes bei mehreren Thieren an einer Stelle noch unmittelbar mit dem Chorion zusammenhängt.

Die Höhle der Allantois setzt sich durch den Urachus in die Höhle der Harnblase des Fötus fort, wenn derselbe, wie bei mehreren Thieren, offen ist; bei dem Menschen scheint dieser Gang sich schon nach den ersten vier Wochen zu obliteriren, aus Gründen, welche ich sogleich anzuführen gedenke.

Nach dieser anatomischen Feststellung der Form und Lage der Allantois habe ich nun ihre Function zu besprechen.

Dass die Allantois bei den Säugethieren, bei welchen der Urachus gangbar, und bei dem Vogel-Ei zur Aufnahme des Urins des Fötus diene, dagegen ist nichts einzuwenden. Aber bei mehreren Säugethieren und bei dem Menschen ist der Urachus nicht offen, wenigstens nicht mehr zur Zeit, wo die Nieren gebildet sind. Man müsste dann annehmen, dass die Wolf'schen Körper zu der Zeit ein Secretum der Harnblase und sofort der Allantois überliefern. Die Ausgänge dieser Körper sind aber noch im Dunkeln. Jeden Falls aber könnte diese Function auch nur kurze Zeit stattfinden. Es fällt also der obengenannte Nutzen der Allantois, den überflüssigen Harn des Fötus aufzunehmen, bei'm Menschen und bei mehreren Säugethieren hinweg. Wir müssen uns daher hier nach einer andern Beziehung umsehen.

Die Allantois-Höhle oder der Zwischenraum zwischen dem Chorion-Blatt und Amnion-Blatt derselben, welcher bei den meisten Säugethieren eine bedeutende Menge Flüssigkeit, bei dem menschlichen Ei nur selten, unter dem Namen der falschen Wasser, solche enthält,

ist bei Eiern von den ersten vier bis acht Wochen mit einem spinnartigen Gewebe und eiweissstoffigem Contentum erfüllt, welches nicht wohl seiner Quantität nach von dem Embryo ausgeschieden seyn kann, sondern ihm selbst zur Nahrung bestimmt ist. Die Aufnahme dieses Eiweissstoffes geschieht hier durch die Venen, welche ich der Allantois, besonders in frühester Zeit, nicht ganz abspreche; ja, selbst am Amnion habe ich ziemlich grosse Blutgefässe wahrgenommen, einmal selbst ein *Vas lymphaticum*. Nach und nach verschwindet aber diese Höhle, so wie das Amnion sich mehr entwickelt.

Es reicht jedoch diese Angabe noch nicht hin, das besondere Verhalten der Allantois, ihre geringe Entwickelung und ihr frühes Absterben zu erklären. Ich füge daher Folgendes hinzu:

Die Allantois, ein seröser Sack, dient nicht bloss zur Aufnahme des Urins, sondern durch diese Aufnahme dazu, dem Embryo und Fötus ein Organ seiner Expansions-Thätigkeit darzubieten. Der Fötus hat diese Allantois nöthig, um sich im Ei und im Uterus Platz, freien Spielraum um sein *corpusculum* herum zur freiern Entwickelung zu verschaffen, zugleich die Expansion des Uterus zu erregen und zu bewirken. Daher sehen wir, wie bei'm Vogel-Ei die Allantois aus dem Unterleibe des Küchelchens hervorwächst und in den Raum des absorbirten Eiweisses sich eindrängt.

Aber auch dem Amnion kommt dieselbe Function zu, und wir sehen daher, dass in dieser Hinsicht Amnion und Allantois sich entgegenstehen, die Allantois sehr entwickelt ist, wo, wie bei den Wiederkäuern und den Schweinen, das Amnion verhältnissmässig klein,

dagegen die Allantois wenig ausgedehnt ist, wo, wie bei den Carnivoren und dem Menschen, das Amnion im Verhältniss früher grösser wird. Aufnahme des Harnes findet von Seiten des Amnion's bei'm Menschen und bei den Säugethieren wohl statt, da ja Excremente in demselben später vorgefunden werden.

Die Allantois ist also das Organ der Expansions-Thätigkeit des Embryo's in frühern Zeiten, und später tritt das Amnion gleichsam in seine Fussstapfen oder in dieselbe Function ein.

C. Die Lage des Embryo betreffend.

Es bleibt mir noch übrig, die Lage und Umhüllung des Embryo im Allgemeinen nach meinen Untersuchungen anzudeuten.

Es fragt sich: liegt der Embryo früher oder noch später in oder ausserhalb des Amnion's? liegt dieses in der Allantois, oder das Nabelbläschen (Oken)? Wo und wie verlaufen die Blutgefässe und der Urachus? Schliesst das Chorion alle diese Organe um und ein? Sicher wird auf diese Fragen von den Anatomen sehr verschieden und widersprechend geantwortet.

Halten wir uns zunächst an eine Construction, welche der geistreiche Oken im Jahre 1827 in der Isis gegeben und näher entwikkelt hat.

Oken betrachtet den Embryo ursprünglich als ein Bläschen, welches sich in die Blase der Fötushüllen einsackt. Es müsste sich hierbei

aber das Embryo-Bläschen ganz umstülpen, sein Aeusseres zum Innern, sein Inneres zum Aeussern werden. Später soll sich jene Blase in Amnion und Chorion trennen, und noch später sollen sich in dem Zwischenraume dieser beiden Häute die Allantois und das Nabelbläschen entwickeln. Abgesehen davon, dass nach dieser Ansicht der Embryo zunächst vom Chorion, nicht vom Amnion, umgeben werden müsste (von *i h i* in der Fig. 4), weil bei der Einsackung des Bläschens das Aeussere desselben zur innern Oberfläche wird, versetzt Oken hierbei den Embryo auch zugleich ausserhalb des Amnion's, wenigstens in der Figur 4. In der Figur 5 entwickeln sich Nabelbläschen und Allantois aus dem Embryo, welcher nun auf unerklärliche Art in das Amnion versetzt wird. So lässt sich also diese idealische Construction, consequent verfolgt, nicht rechtfertigen, sondern widerspricht sich selbst. Nicht zu erwähnen, dass die Beobachtung von solcher Einsackung nichts lehrt und vielmehr angiebt, dass das Amnion-Bläschen, je früher, um so mehr entfernt vom Chorion-Bläschen ist.

Carus Ansicht hierüber kommt der Wahrheit näher, nur ist die Allantois und ihre Ausbreitung nicht gehörig angegeben.

Nach v. Baer's (über die Entwickelungsgeschichte der Thiere, 1828) Entwurf eines idealen Durchschnittes des Eies der Wirbelthiere, befindet sich der Dottersack innerhalb eines serösen Sackes. Es ist aber nicht bestimmt angegeben, ob dieser die Allantois oder das Chorion sey. Uebrigens gehen Oken's und Baer's Darstellungen so tief in die innere Entfaltung des Embryo's ein, dass sie ausführlich nur in einer Abhandlung über die genetische Entwickelung des Embryo besprochen werden können.

Es liegt in früherer Zeit der Embryo ausserhalb des Amnion's, wie

dieses die Figur 4, Tafel XXXVIII, und Figur 6, Tafel XL darthun, wozu ich auch die angeführte Meckel'sche zählen möchte. Es fand im ersten Falle ein Zurückbleiben des Embryo's ausserhalb des Amnion's statt.

Der Eintritt des Embryo's in das Amnion scheint sehr frühe und sehr schnell zu geschehen, daher er wohl noch von keinem Anatomen bemerkt wurde. Ich habe in der 6ten und 7ten Figur der Tafel XL. einen Fall von einem Katzen-Embryo gegeben, wobei man diesen Eintritt sehr schön sieht.

Die Art des Eintretens des Embryo's in das Amnion war mir lange räthselhaft. Anzunehmen, dass er sich in das Amnion einsenke, und dieses sich sodann an dieser Stelle an ihn anschliesse und so seine Epidermis bilde, wie wohl allgemein behauptet wird, schien mir deshalb unhaltbar, weil diese Amnion-Epidermis früher am Mund, Auge, Ohr, Anus u.s.w., noch sichtbar diese Oeffnungen verschliessend, sich zeigen müsste, was nicht der Fall ist. Die genannte Beobachtung klärte mich darüber auf.

Der Embryo liegt neben dem Amnion-Bläschen in früherer Zeit an seinem Nabelstrang, dessen Scheide sehr weit ist. Nun tritt er, mit dem Kopfe voran, durch diese Scheide, an welche sich äusserlich das Amnion ringsum ansetzt, in die Höhle des Amnion, stülpt den Gefässstrang der Nabelscheide um, und befindet sich frei im Innern des Amnion. Dieses Eintreten des Embryo's in die Blase des Amnion, mit dem Kopfe voran, sieht man in den genannten Figuren der Tafel XL, wobei das Eintreten schon bis zur Mitte des Embryo stattfand, und die Amnion-Falte wie ein Gürtel um den Leib des Embryo sich legt,

welchen Gürtel er sodann abstreift, so wie er mit dem untern Theil des Körpers nachrückt und in das Amnion ganz eintritt.

Dieses Eintreten des Embryo's in das Amnion ist die erste willkührliche Bewegung des Embryo, seine erste Culbute, wodurch seine Lage für später sich gestaltet.

Vergleichen wir den Fötus mit einem seiner Organe in Beziehung auf seine Umhüllung, mit dem Hoden nämlich, so finden wir hier dieselbe Form, denselben Vorgang. Es sind hier dieselben zwei Häute vorhanden, und der *Descensus testiculi* (vielmehr *Adscensus* bei'm Menschen zu nennen) geschieht auf dieselbe Weise wie der Eintritt des Embryo's in das Amnion. Der Embryo hat zuerst um sich seine *Tunica propria*, wie der Hoden seine *Tunica vaginalis propria testiculi.* Sodann folgt die Allantois, welche als *Tunica vaginalis communis* den Embryo (das Amnion) und das Neben-Organ, das Nabelbläschen und den Gefässstrang, umgiebt, der *Tunica vaginalis communis testiculi et funiculi spermatici* vergleichbar.

Die Gefässe in dem freien Raume zwischen der Allantois einerseits und dem Amnion und Nabelbläschen andererseits, treten nun in eine neue Scheide, in die Scheiden der Lamellen des Chorions und nach auswärts frei in die *Tunica decidua ovi* und sodann in das *Epithelium deciduum uteri* hineinwachsend. Es findet daher ein durchdringlicher, continuirlicher Zwischenraum statt, zwischen der Höhle des Uterus durch die Oeffnungen des siebförmigen abgelösten Epithelium's längs den Gefässen, durch die Interstitien des Eiweiss-Exsudates (der *Tunica decidua ovi)* zwischen den Lamellen des

Chorion's längs dem Laufe der Blutgefässe in dem Raume zwischen der äussern Haut der Allantois und dem Amnion und Nabelbläschen bis zum Trichter des Nabelstranges und durch ihn in die noch offne Unterleibs-Höhle des Embryo, durch welchen man Luft bis in den Unterleib desselben eintreiben kann.

Bayerische Staatsbibliothek München

Digitized by Google